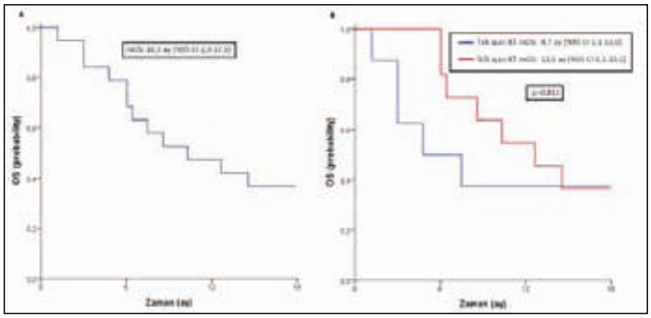

Şekil 2. Genel grupta OS (A) ve birinci basamak aldığı tedavilere göre OS (B) Kaplan-Meier eğrileri.

Tablo 1. Karakteristik özellikler

Özellik	n (%)
Yaş, medyan (min-max)	50,8 (18,7-69,3)
Yaşlılık, n (%)	
<65 yaş	15 (78,9)
≥65 yaş	4 (21,1)
Cinsiyet, n (%)	
Kadın	3 (15,8)
Erkek	16 (84,2)
ECOG PS, n (%)	
0	4 (21,1)
1	15 (78,9)
Tümör yerleşimi, n (%)	
Ekstremite	8 (42,1)
Ekstremite dışı	11 (57,9)
Tümör grad, n (%)	
Grad 2	7 (36,8)
Grad 3	12 (63,2)
NF 1 durumu, n (%)	
Yok	16 (84,2)
Var	3 (15,8)
Tanıda metastaz durumu, n (%)	
Non-metastatik	9 (47,4)
Metastatik	10 (52,6)
Metastaz bölgeleri, n (%)	
Akciğer	14 (73,7)
Kemik	4 (21,1)
Karaciğer	2 (10,5)
Diğer	5 (26,3)
Metastazektomi, n (%)	
Yapılmadı	17 (89,5)
Yapıldı	2 (10,5)
Metastatik 1. basamak tedavi, n (%)	
Tek ajan (ifosfamid veya doksorubisin)	8 (42,1)
İkili ajan (IMA veya gemsitabin + dosetaksel)	11 (57,9)

Tablo 2. Ölüme etki eden değişkenlerin tek ve çoklu varyasyon özellikleri



P-062

KORONAVİRÜS AŞISI OLAN HASTALARDA YÜKSEK KARSİNOEMBRİYONİK ANTİJEN SEVİYELERİ

Ayşegül Merç Çetinkaya, Hasan Şenol Coşkun, Sema Sezgin Göksu, Ali Murat Tatlı

Akdeniz Üniversitesi Tıp Fakültesi, Tıbbi Onkoloji Bilim Dalı, Antalya

Amaç: Koronavirüs aşılaması ile serum CEA seviyeleri arasındaki değişimin paylaşılması amaçlanmıştır.

Olgu 1: Meme kanseri tanılı 68 yaşında kadın hasta, adjuvan kemoterapi ve radyoterapi sonrası endokrin tedavi ile 4 yıldır remisyonda izlenmektedir. Serum CEA seviyesinde öncekine göre 4 kat artış saptandı. Hasta 50 gün önce 2.doz koronavirüs aşısı olmuştu. Nüks hastalık açısından pet ct istendi. Mide duvarlarında hipermetabolik görünüm izlendi. Bunun üzerine hastaya üst ve alt gastrointestinal sistem endoskopisi yapıldı, patolojik bir bulgu saptanmadı. Rutin takibine devam edilen hastanın CEA düzeyleri stabil kaldı. Hasta bu süreçte 3.doz koronavirüs aşısını oldu. Yüksekliğin devam etmesi üzerine 2.kez pet ct istendi. Yine mide duvarlarında hipermetabolik görünüm izlendi. Yeniden üst ve alt gastrointestinal sistem endoskopisi yapıldı. Özefagoskopide pangastrit, kolonoskopide polip saptandı, patolojileri benign sonuçlandı. CEA yüksekliği son aşılamadan 6 ay sonrasında halen aynı düzeyde seyretmeye devam etmektedir. Hasta tarafımızca remisyonda meme kanseri olarak takip ve tedavi edilmektedir.

Olgu 2: Meme kanseri tanılı 66 yaşında kadın hasta, adjuvan kemoterapi ve radyoterapi sonrası trastuzumab tedavisini 1 yıla tamamlamış, 4 yıldır remisyonda izlenmektedir. Serum CEA seviyesinde öncekine göre 2,5 kat artış saptandı. Hasta 28 gün önce ilk doz koronavirüs aşısı olmuştu. Öncesinde 2 doz koronavirüs aşılanma öyküsü vardı. Nüks hastalık açısından pet ct istendi. Sonucunda yeni bulgu izlenmedi. Tarama amaçlı üst ve alt gastrointestinal sistem endoskopisi yapıldı, üst gastrointestinal sistem endoskopisinde gastrit izlendi. Kolonoskopi olağan idi. Rutin takibine devam edilen hastanın CEA düzeyleri 6 ayda yaklaşık %20 oranında düştü ancak halen normalin üzerinde seyretmektedir. Hasta bu süreçte 2 doz daha mRNA koronavirüs aşısı oldu. Hasta remisyonda meme ca olarak takip edilmeye devam etmektedir.

Sonuç: Koronavirüs aşısı meme kanseri gibi solid kanserli hastaların takiplerinde görülen CEA artışlarının bir sebebi olabilir. CEA düzeylerinde belirgin artış bulunan ancak klinik ve/veya radyolojik olarak nüks düşünülmeyen hastaların ayrıcı tanısında aşı öyküsü akılda tutulmalıdır.

Anahtar kelimeler: Koronavirüs, Aşı, Karsinoembriyonik antijen

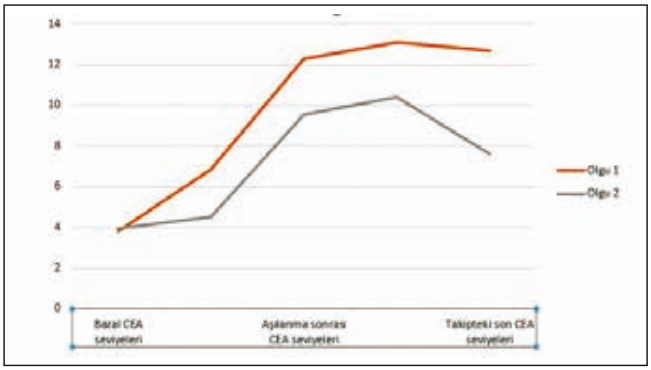

Şekil 1. İzlemdeki CEA seyri

P-063

SOL ATRİYUMUN METASTATİK MİKSOİD LEİOMİYOSARKOMU: KALBİN NADİR BİR MALİGNİTESİ

Buğra Öztosun, Nurullah İlhan, Engin Erdemoğlu, Zeynep Alaca Topçu, Mahmut Gümüş

İstanbul Medeniyet Üniversitesi, Tıbbi Onkoloji Bilim Dalı, İstanbul

Amaç: Kalbin primer tümörleri nadirdir. Genellikle iyi huylu olan bu tümörlerin sık görülen formu sol atriyumdaki miksomalardır. Tamamı sarkom olan malign tümörler sıklıkla kalbin sağında görülür. Kardiyak miksomada olduğu gibi, bu kuralın istisnası genellikle sol atriyumda meydana gelen nadir bir primer kardiyak sarkom olan leiomiyosarkomdur. Sol atriyum kaynaklı metastatik miksoid leiomiyosarkom vakası sunulmuştur.

Olgu: 52 yaşında kadın hasta, serebral emboli nedeniyle tetkikleri sürecinde sol atrial kitle saptanması üzerine kitle eksize edilmiş. Kitlenin patolojisinde, iğsi-yuvarlak hücrelerden malign tümör saptan-

TÜRK TIBBİ ONKOLOJİ DERNEĞİ

Hayat için bilimin izinde...

9. TÜRK TIBBİ ONKOLOJİ KONGRESİ

BİLDİRİ ÖZETLERİ KİTABI

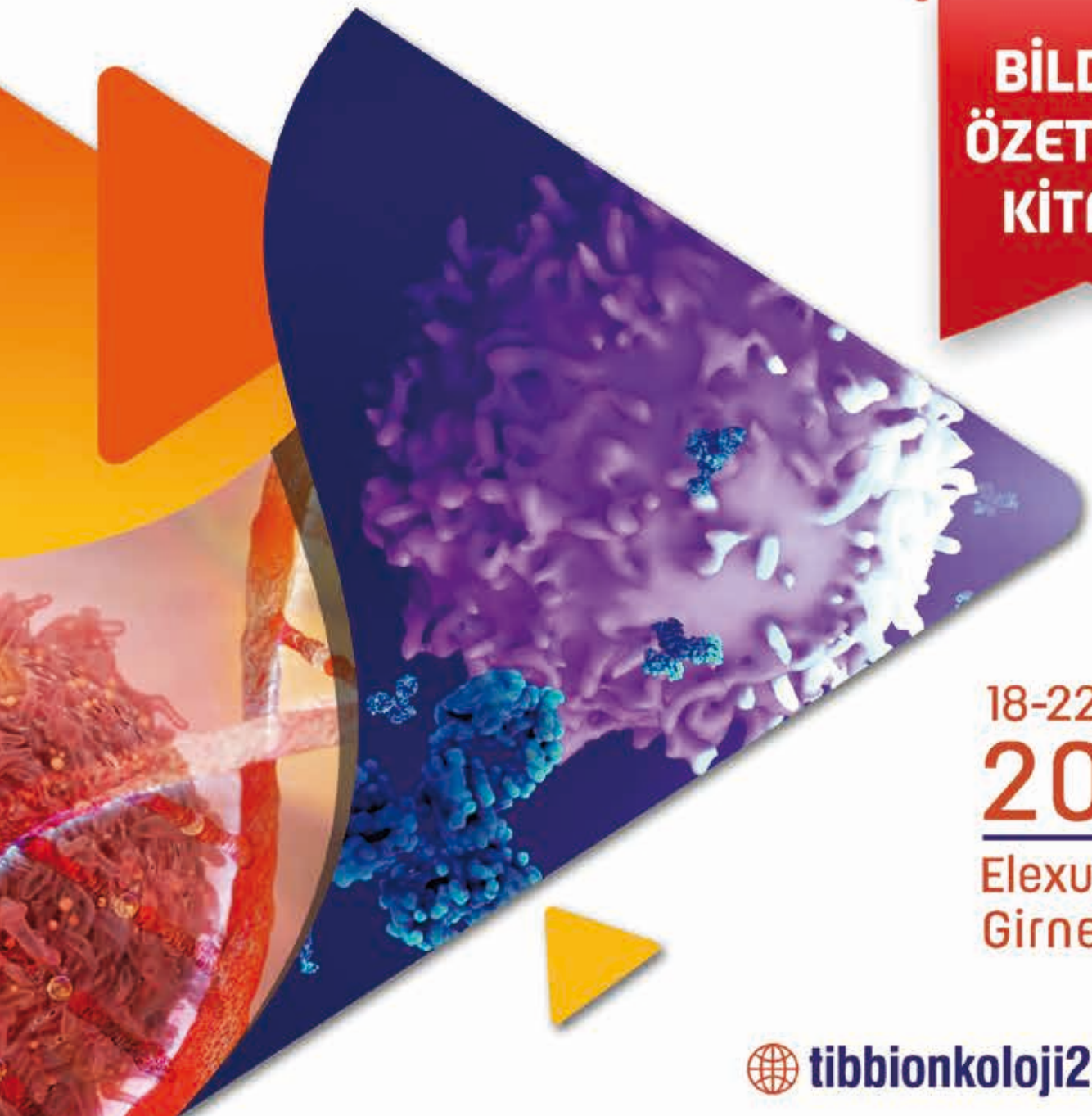

18-22 Mayıs

2022

Elexus Hotel

Girne, KKTC

tibbionkoloji2022.org