Karaciğer Kistik Ekinokokkozu Nedeniyle PAİR Uygulanan Bir Adolesanda Gelişen Pulmoner Nüks: Medikal Tedaviden Cerrahi Eksizyona Geçiş

Ayşe Kübra Açık[1] , Hatice Burcu Çağlar Kızıl[1] , Tuğçe Tural Kara[1]

[1]Akdeniz Üniversitesi Hastanesi, Çocuk Enfeksiyon Hastalıkları BD, Antalya

Giriş: Echinococcus granulosus'un larval formunun neden olduğu kistik ekinokokkoz (KE), başta karaciğer ve akciğer olmak üzere çeşitli organlarda kist gelişimiyle karakterize, endemik bölgelerde ciddi bir halk sağlığı sorunu olan ve tedavi edilmediğinde önemli morbiditeye yol açabilen zoonotik bir enfeksiyondur. Çocukluk çağında dinamik bir klinik seyir gösteren hastalığın yönetimi karmaşık olup, tedavi yaklaşımı kistin yapısına ve biyolojik aktivitesine göre belirlenmektedir. Karaciğer kist hidatiği tedavisinde cerrahiye alternatif olarak uygulanan Perkütan Aspirasyon, İnjeksiyon, Reaspirasyon (PAİR) minimal invaziv bir yöntemdir.

Materyal ve Metot: Bu yazıda, karaciğer KE nedeniyle PAİR uygulandıktan 1 yıl sonra akciğerde semptomatik KE gelişen bir olgu sunulmaktadır.

Bulgular ve Sonuç: On beş yaşında kız hasta karın ağrısı şikayeti ile başvurmuş olup, karaciğer KE tanısı almış, yapılan taramalarında karaciğer dışında ek organ tutulumuna rastlanmadı. Lezyonuna PAİR işlemi uygulandı. PAİR işlemi başarılı sonlandırılmış olup, işlem sırasında anaflaksi gelişti, işlem sonrası 2 ay medikal tedavi (albendazol) uygulandı. İşlemden 1 yıl sonra hasta öksürük ve nefes darlığı şikayeti ile başvurdu. Yapılan radyolojik görüntülemelerde (Bilgisayarlı Tomografi) akciğerde kist hidatik ile uyumlu bir lezyon saptandı (Resim 1-Resim 4). Lezyonun bronşlara yakın anatomik yerleşimi nedeniyle hasta öncelikle 12 ay süreyle medikal tedavi (albendazol) ile izlendi (Figür 1). Ancak takiplerde efor dispnesi gelişmesi üzerine semptomatik hale gelen lezyon cerrahi olarak eksize edilmiştir. Ameliyat sonrası hastanın şikayetleri tamamen gerilemiştir.Pediatrik KE yönetiminde tedavi seçimi (cerrahi mi, medikal mi, izlem mi?) konusunda fikir birliği olmakla birlikte, "gerçek yaşam" verilerinde karşılaşılan komplikasyonlar ve zorlu vakaların yönetimi değişkenlik göstermektedir. Pulmoner kistlerin bronşiyal ilişkisi, rüptür ve komplikasyon riskini artırabileceği gibi tedavi yönetimini de etkiler. Bu vakada lezyonun bronşa yakınlığı öncelikli medikal tedavi kararında etkili olmuştur. Medikal tedaviye yanıt alınamaması veya hastanın semptomatik hale gelmesi durumunda (efor dispnesi gibi), cerrahi eksizyon (kistektomi) küratif tedavi seçeneğidir. Bu vaka, karaciğer KE tedavi edilmiş hastalarda dahi akciğer tutulumu açısından uzun süreli klinik ve radyolojik takibin önemini vurgulamaktadır.

Resim 1

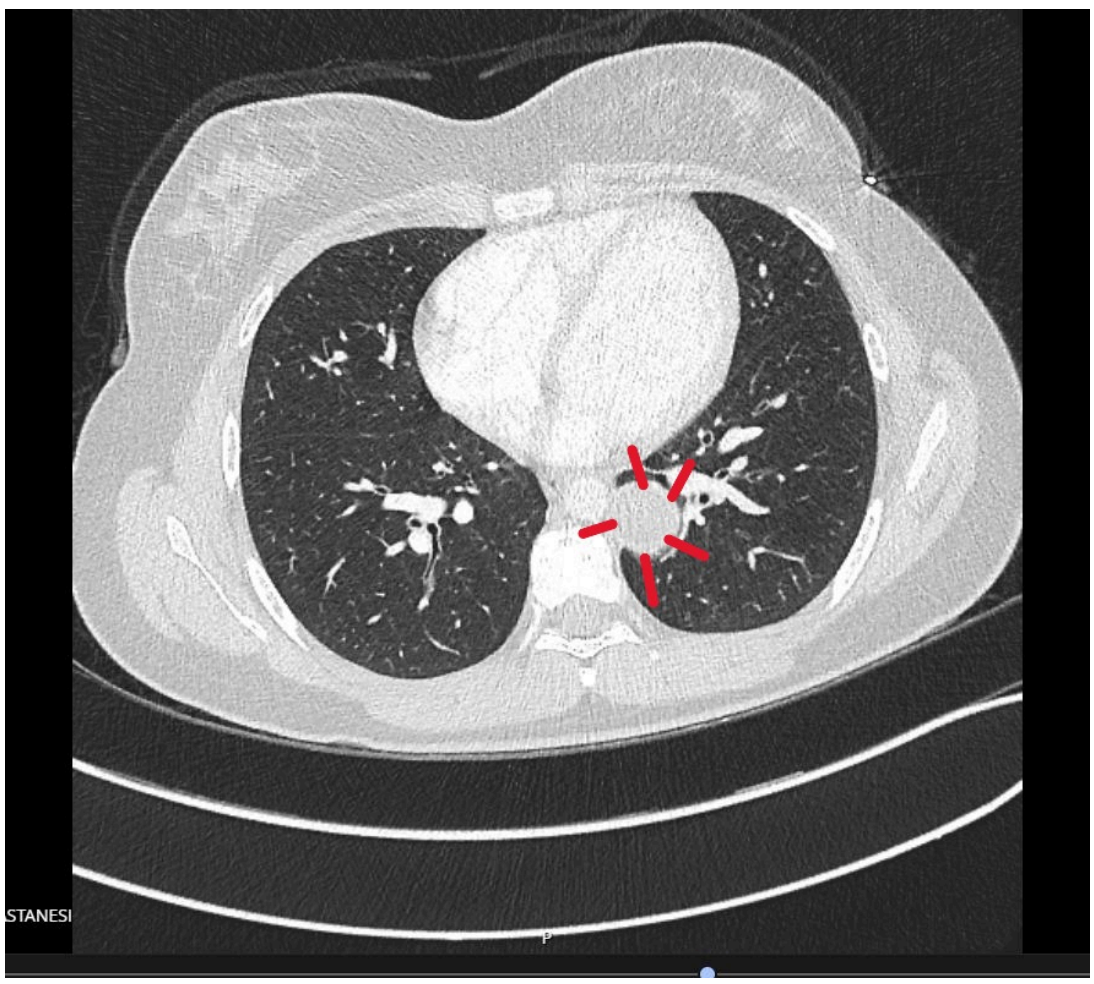

Sol paraözofageal bölgede sol ana pulmoner ven komşuluğunda en geniş transaksiyaal boyutları yaklaşık 31x26 mm ölçülen kalın cidarlı hipodens kistik görünüm izlenmiştir (kist hidatik ?)

Resim 2



Sol paraözofageal bölgede sol ana pulmoner ven komşuluğunda en geniş transaksiyaal boyutları yaklaşık 27x22 mm ölçülen kalın cidarlı gerginliğini kaybetmiş hipodens kistik görünüm izlenmiştir (kist hidatik ?).Tariflenen kistik lezyonun içerisinde milimetrik hava dansiteleri izlenmektedir

Resim 3

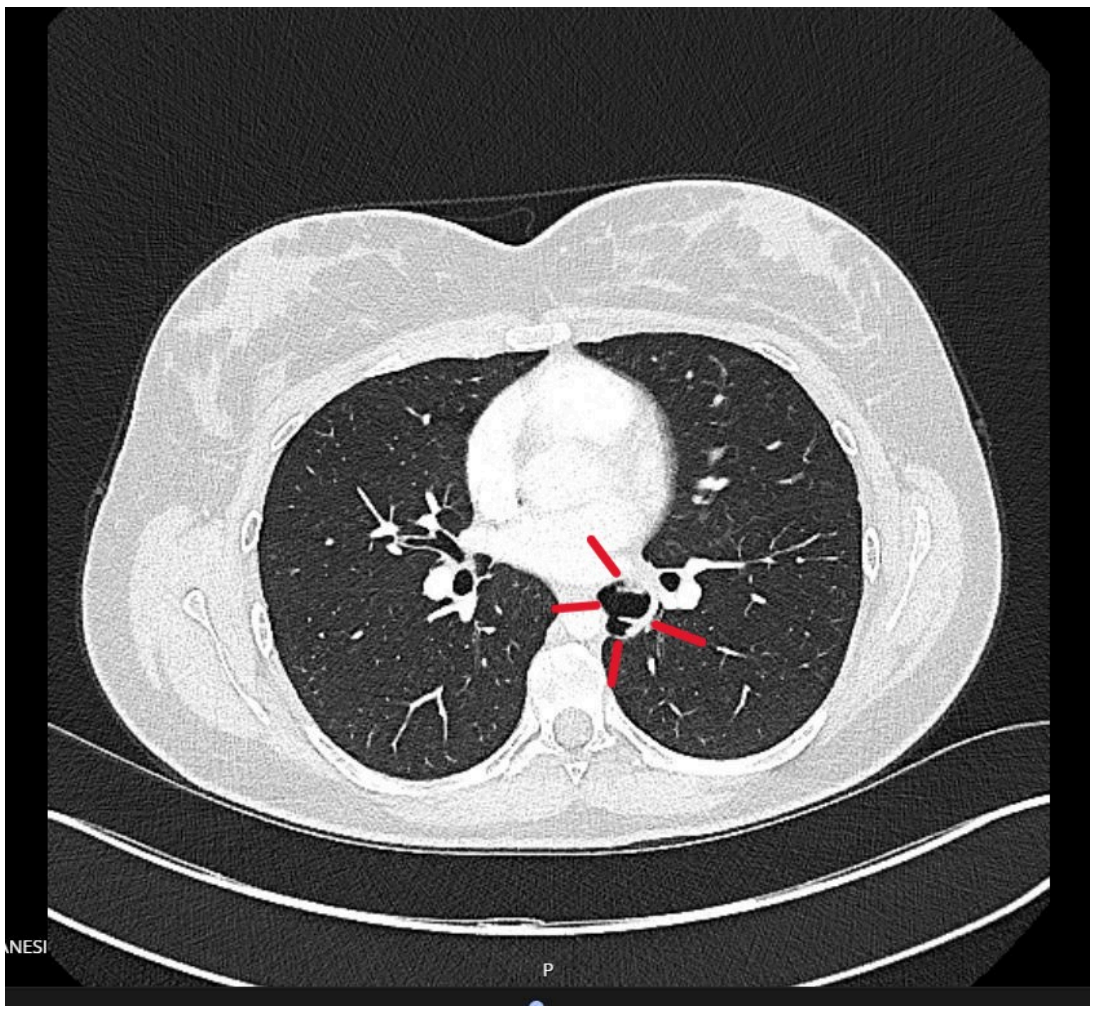

Sol paraözofageal bölgede sol ana pulmoner ven komşuluğunda en geniş transaksiyaal boyutları yaklaşık 24x20 mm ölçülen kalın cidarlı gerginliğini kaybetmiş kollabe içerisindeki hava dansitesinde artış eşlik eden hipodens kistik görünüm izlenmiştir (kist hidatik ?)

Anahtar Kelimeler : Akciğer kisti , Kistik Ekinokokkoz , PAIR