2. Harding AE. Friedreich's ataxia: A clinical and genetic study of skin, 90 families with an analysis of early diagnostic criteria and intrafamilial clustering features. Brain 1981; 104: 589–620
3. DePas,T.,Martinelli,G.,DeBraud,F.,Peccatori,F.,Catania,C.,Aapro,M.S.and Goldhirsch, A.(1999) Friedreich's ataxia and intrathecal chemotherapy in a patient with lymphoblastic lymphoma. Ann.Oncol.10,1393
4. Kidd,A.,Coleman,R.,Whiteford,M.,Barron,L.H.,Simpson,S.A. and Haites, N.E. (2001) Breast cancer in two sisters with Friedreich's ataxia. Eur.J.Surg.Oncol.27, 512–514
5. Thierbach R.,Drewes G.,Fusser M., Voigt A.,Kuhlow D. et al.The Friedreich's ataxia protein frataxin modulates DNA base excision repair in prokaryotes and mammals Biochem.J.(2010)432,165–172

## P-250 *Sarkomlar*

### PARANEOPLASTİK LÖKOSİTOZ İLE PREZENTE OLAN ALK(+) İNFLAMMATUAR MYOFİBROBLASTİK TÜMÖR: OLGU SUNUMU

**Mehmet Türker[1], Şendağ Yaslıkaya[1], Ertuğrul Bayram[1], Yasemin Aydınalp Camadan[1], Semra Paydaş[1]**

*[1]Çukurova Üniversitesi Tıp Fakültesi, Tıbbi Onkoloji Bilim Dalı*

**Giriş:** İnflamatuar miyofibroblastik tümör (İMT), iğsi hücreler içeren nadir bir neoplazmdır ve nadiren metastaz yapan bir ara malignite olarak kabul edilir. Çocuklarda ve genç erişkinlerde ortaya çıkma eğiliminde olan, ortalama yaşı 9 ila 10 yıl arasında değişen çok nadir bir mezenkimal neoplazmdır. İMT vakalarının yaklaşık üçte birinde anaplastik lenfoma kinaz (ALK) geninde kromozomal yeniden düzenleme mevcuttur. Geniş bir seride solid tümörlerde lökositoz %20 civarında saptanmıştır. Lökositozun etiyolojisi %69 oranında hematopoietik büyüme faktörleri ile ilişkili bulunmuş ve kötü prognozla ilişkilendirilmiştir.

**Olgu:** Ciddi lökositoz ile prezente olan ALK inhibitörüne dramatik yanıt veren bir ALK(+) IMT vakasını sunuyoruz. 26 yaşında kadın hastanın nefes darlığı nedeniyle tetkik edilmesi sonrası BK 95 K/$\mu$L saptandı. Kemik iliği biyopsisi non-diagnostik olan hastanın akciğerde ve sol atriumda da kitle saptanması üzerine kitle eksizyonları yapıldı. Operasyonlar sonrası BK 30 K/$\mu$L seviyesine geriledi. Histopatolojik olarak ALK(+) İMT saptanan hastaya krizotinib başlandı. Tedavi sonrası hastanın kliniğinde ve BK seviyelerinde dramatik düzelme görüldü. Takip eden süreçte sitemik metastazlarda tama yakın yanıt varken kranyal metastazları gelişti ve hastaya alektinib başlandı ve RT verildi. Hasta halen stabil olarak takip edilmektedir.

**Tartışma:** Bu olgu paraneoplastik G-CSF salgılayan literatürdeki ilk İMT vakasıdır. Paraneplastik lökositozun kötü prognoz ile ilişkili olduğu bilindiğinden lökositozu olan veya agresif seyir göstereceği düşünülen ALK(+) İMT vakalarında alektinib iyi bir tercih olabilir. ALK(+) olgularda ALK-TKİ'lerinin kısa sürede dramatik yanıt verdikleri bilinmektedir. Olgumuzda klinik olarak kısa sürede yanıt ile birlikte BK sayısının da hızla normale dönmesi, ALK (+) olgularda paraneoplastik bulguların da hızla düzeleceğini telkin etmektedir

**Anahtar Kelimeler:** inflamatuar myofibroblastik tümör, anaplastik lenfoma kinaz

## P-253 *Temel Onkoloji*

### GEMSİTABİN-KAPESİTABİN KOMBİNASYON KEMOTERAPİSİ SONRASINDA GELİŞEN POSTERİOR REVERSİBLE ENSEFALOPATİ SENDROMU (PRES):

**Yusuf İlhan[1], Sema Sezgin Göksu[1], Ali Murat Tatlı[1], Hasan Şenol Coşkun[1]**

*[1]Akdeniz Üniversitesi Tıp Fakültesi, Tıbbı Onkoloji Bilim Dalı*

**Giriş:** Posterior reversibl ensefalopati sendromu (PRES);etyoloji de çeşitli faktörlerin rol oynadığı ve genellikle spontan düzelen klinik bir tablodur.Ani gelişen baş ağrısı, bilinç değişikliği ve nöbet gibi semptomlarla başvururlar. Etyoloji de hipertansiyon,vaskülitler, immunsupresif ajanlar,sitotoksik kemoterapiler sayılabilir. Biz bu vakada adrenokortikal karsinom nedeni ile gemsitabin-kapesitabin kemoterapisi başlanan ve sonrasında PRES sendromu gelişen ve destek tedavi ile sekelsiz iyileşen bir hastamızı sunmak istedik.

**Olgu:** 19 yaşında kadın amenore ve kıllanma artışı şikayetleri ile başvurdu. Bilinen hastalığı olmayan hasta da sağ surrenalde kitle tespit edildi ve Cushing Sendromu tanısı konularak adrenelektomi yapıldı.Patolojisi yüksek dereceli adrenal kortikal karsinom olarak raporlandı.Adjuvan mitotan başlandı.1 yıl sonra karaciğer ve akciğer metastazları tespit edilmesi üzerine hastaya sisplatin-etoposid-adriamisin-mitotan başlandı. 6 kür tedavi sonrasında yanıtlı idi ve idame oral endoksan-etoposid başlandı. Progresyonda gemsitabin-kapesitabin başlandı.2.kürden 3 gün sonra hasta ani gelişen vücutta kasılma, bilinç kaybı nedeni ile yakınları tarafından acil servise getirildi. Bilinci kapalı olan ve oryante-koopere olmayan hastanın hemodinamisi stabildi ve GKS:11 olarak bulundu.Nöbeti devam eden hasta entübe edildi.Bilgisayarlı tomografi (BT): Her iki oksipital beyaz cevherde lüsensi artışı mevcuttu. Takiben manyetik rezonans görüntüleme (MRG) çekildi. Sol frontal lobda, bilateral parietookspitotemporal loblarda özellikle posterior da belirgin olmak üzere ve ponsta kortikal-subkortikal T2 FLAIR intensite artışı izlendi(Şekil-1). Hasta 1 gün entübe takip edildikten sonra extübe edildi ve tekrar nöbet olmadı. Extübasyon sonrasında GKS:15 olarak hesaplandı. Yaklaşık 15 gün sonra polikliniğe başvuran hastanın aktif nörolojik şikayeti yoktu. Kontrol beyin MRG de mevcut bulguların belirgin regrese olduğu görüldü. İlaç ilişkili PRES sendromu düşünülen hastanın kemoterapisi devam edilmedi. Takiplerinde yaklaşık 2 ay sonra progresyon ve takiben gelişen septik şok nedeni ile hasta exitus oldu

**Sonuç:** PRES klinikte baş ağrısı, bilinç değişikliği gibi semptomlar ile karşımıza çıkabilen,parietal ve oksipital bölgelerde daha belirgin olmak üzere yaygın serebral ödem ile karakterize genellikle spontan düzelen bir klinik tablodur. Bu vaka;gemsitabin-kapesitabin sonrasında bilinç değişikliği ve nöbet ile prezente olmuş ve kısa sürede destek tedavi ile düzelmiş bir PRES olgusudur.Özellikle platinler, gemsitabin, vinkristin gibi ajanlar, anti-VEGF ajanlar, sunitinib,pazopanib gibi tirozin kinaz inhibitörleri kullanımı sonrasında bildirilmiş PRES olguları mevcuttur.Sonuç olarak;pratikte sıklıkla kullandığımız bu ajanlar sonrasında gelişecek nörolojik semptomları olan hastalarda PRES sendromunun da akılda tutulması ve erken dönemde tanınması; vakaların büyük kısmının destek tedavi sonrasında tam ve sekelsiz olarak iyileşebilmesi nedeni ile oldukça önemlidir.

**Anahtar Kelimeler:** Posterior reversibl ensefalopati sendromu (PRES),adrenokortikal karsinom,kemoterapi

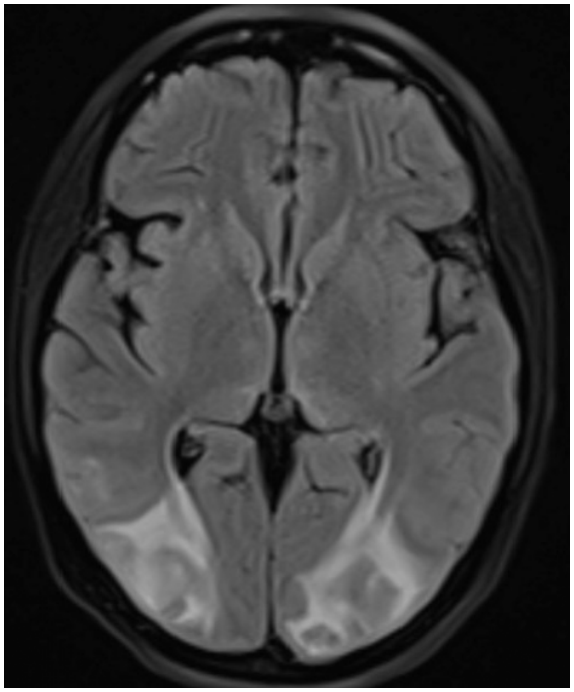

**Şekil 1**:

TÜRK TIBBİ ONKOLOJİ DERNEĞİ

*Hayat için bilimin izinde...*

# 8. TÜRK TIBBİ ONKOLOJİ KONGRESİ

3-7 KASIM

2021

Kaya Palazzo
Kongre Merkezi

ANTALYA





## BİLDİRİ KİTABI

www.tibbionkoloji2021.org