girişimler yapılırken adjuvan endokrin tedavisine devam edilmesi gerektiği için hastaya LHRH analoglarının göz bulgularını alevlendirebileceği düşüncesiyle ön planda bilateral ooferektomi önerilip aromataz inhibitörü başlanması planlandı. Çocuk sahibi olmasına rağmen hasta bilateral ooferektomi istemedi. Olası yan etkiler hakkında bilgilendirilerek hastaya anastrozol ve goserelin başlandı. Retinopatiye yönelik lokal tedavilerden fayda gören hasta mevcut tedaviyi iyi tolere etmekte olup dört yıldır tam remisyondadır.

Tartışma: Meme kanseri tedavisinde kullanılan tamoksifene bağlı görülebilecek oküler yan etkiler arasında kornea birikintileri,katarakt,keratopati,maküler ödem,makülopati,optik kolit, retinal tromboz ve retinopati sayılabilir. Aksonal dejenerasyon veya ilaç-lipit birikimi ile retinal toksisite yanı sıra retinal ven trombozu da gelişebilir. Tamoksifen başlandıktan sonra farklı zamanlarda ortaya çıkabilir. Bizim olgumuzda herhangi bir komorbidite yokken iki yıl kullanımı sonrasında retinopati gelişmiştir. Tamoksifenin yanısıra LHRH analogları da benzer yan etkilere neden olabilir. Bu durum premenopozal hastaların adjuvan endokrin tedavisini zorlaştırmaktadır. Hastamızda olduğu gibi, yakın takiple seçilmiş olgularda aromataz inhibitörleriyle birlikte LHRH analoglarının tamoksifen ilişkili retinopatisi olan hastalarda retinopatiye yönelik lokal tedavilerlerle birlikte güvenli olarak kullanılabileceğini düşünüyoruz. Bu sayede hastamızda olduğu gibi premenopozal hastaların adjuvan endokrin tedavisine devam edilerek hastanın uzun dönem sağ kalımına katkı sağlanabilir.

Anahtar kelimeler: Tamoksifen, Retinopati

P-153

PAZOPANİB TEDAVİSİ SIRASINDA GELİŞEN MAKROSİTOZ: POTANSİYEL BİR BİYOMARKER?

Yusuf İlhan[1], Mehmet Fatih Özbay[2], Sema Sezgin Göksu[2], Ali Murat Tatlı[2], Hasan Şenol Coşkun[3]

[1]Tatvan Devlet Hastanesi, Tıbbi Onkoloji, Bitlis
[2]Akdeniz Üniversitesi Tıp Fakültesi, Tıbbi Onkoloji Bilim Dalı, Antalya
[3]Akdeniz Sağlık Vakfı Yaşam Hastanesi, Tıbbi Onkoloji, Antalya

Amaç: Pazopanib, metastatik renal hücreli karsinom (mRCC) ve yumuşak doku kanserlerinde (mYDK) kullanılan bir multi-kinaz inhibitörüdür. Özellikle sunitinib ve imatinib ile ortalama eritrosit hacminde (MCV) artış ve makrositoz bildirilmiş; bu durumun sağkalım için potansiyel bir biyomarker olabileceği öne sürülmüştür. Çalışmamızda pazopanib tedavisinin MCV üzerine etkisinin değerlendirilmesi ve progresyonsuz sağkalım süresi (PFS) ve genel sağkalım süresi (OS) üzerine etkilerinin incelenmesi amaçlanmıştır.

Yöntem: Çalışmamız tek merkezli, retrospektif olarak planlanmış olup; mRCC veya mYDK tanılı ve pazopanib kullanan hastalar dahil edilmiştir. Demografik özellikler, tedavi öncesinde ve tedavi sırasındaki MCV ve ilişkili değerleri kaydedilmiştir. ΔMCV, tedavinin belli bir ayındaki MCV ile başlangıç MCV arasındaki fark; makrositoz ise tedavinin herhangi bir ayında MCV >100 fL olarak tanımlanmıştır. MCV artışı ve makrositoz ile sağkalım ilişkisi istatiksel olarak analiz edilmiştir.

Bulgular: Hasta sayısı 50 olup, demografik özellikler Tablo-1 de özetlenmiştir. Pazopanib tedavisi ile 0.ay, 1.ay, 3.ay, 6.ay ve 9.ay ortalama MCV değerleri sırasıyla 86.7 ± 7.6, 87.8 ± 7.5, 92.4 ± 8.9, 94.8 ± 11.1 ve 99.0 ± 10.7 fL olarak hesaplandı (p<0,001). 22 hastanın (%44) 3.aydaki MCV'si 5 fL ve üzeri artmış olarak bulundu. Hastaların 14'ünde (%28) makrositoz gelişti. MCV artışı ile ilgili olduğu bilinen vitamin B12, folat, hipotroidi ve alkol kullanımı gibi durumlar arasında anlamlı ilişki gözlenmedi. 3.ayda ΔMCV 5 fL ve üstü olanların mPFS 48.0 ay (%95 CI, 26.3-69.9) iken; 5'in altı olanlarda mPFS 25 ay (%95 CI, 14.6-35.4) olarak bulundu (p:0.036) (Şekil-1). Makrositoz olmayan hastalarda mPFS 4.0 ay iken (%95 CI, 2.0-5.9); makrositoz gelişen hastalarda mPFS 21.0 ay (%95 CI, 0-46.3) olarak bulundu (p: 0.023) (Şekil-2). ΔMCV ve makrositoz gelişimi ile genel sağkalım arasında istatiksel anlamlı bir fark bulunmadı.

Sonuç: Pazopanib ile tedavi edilen mRCC ve mYDK'de, tedavi sırasında MCV değerlerindeki anlamlı artışın veya makrositoz gelişiminin, prospektif çalışmalar ile valide edildiği takdirde sağkalım için önemli bir gösterge olarak kullanılabileceğini düşünmekteyiz.

Anahtar kelimeler: Biyomarker, Makrositoz, MCV, Pazopanib

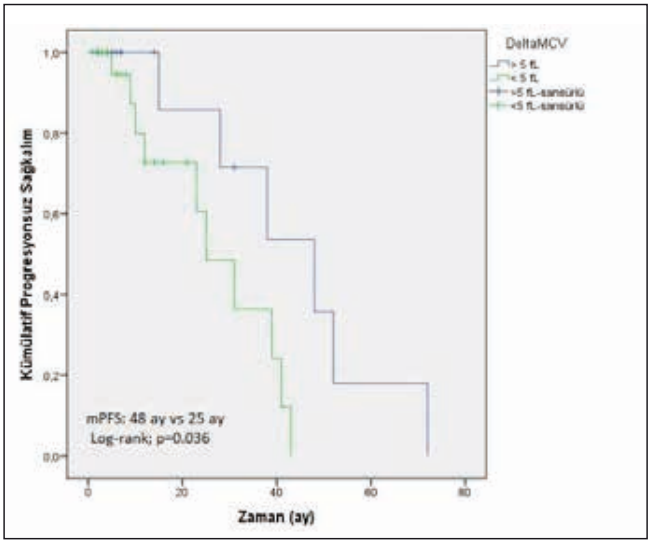

Şekil 1.

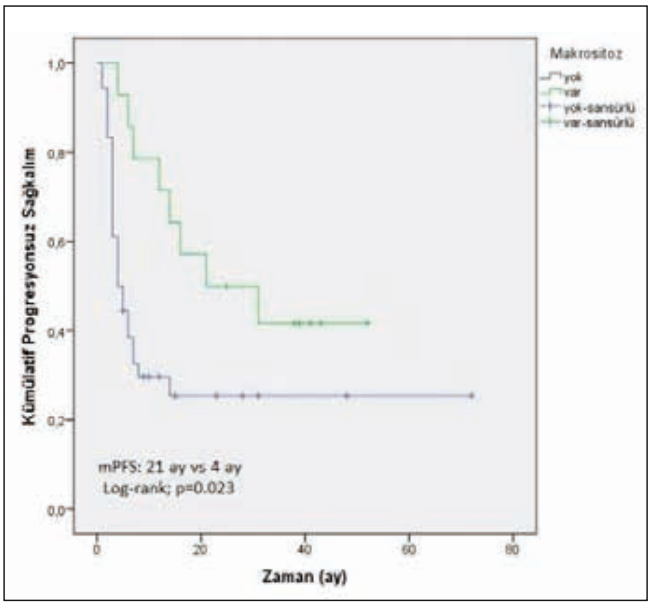

Şekil 2.

TÜRK TIBBİ ONKOLOJİ DERNEĞİ

Hayat için bilimin izinde...

9. TÜRK TIBBİ ONKOLOJİ KONGRESİ

BİLDİRİ ÖZETLERİ KİTABI

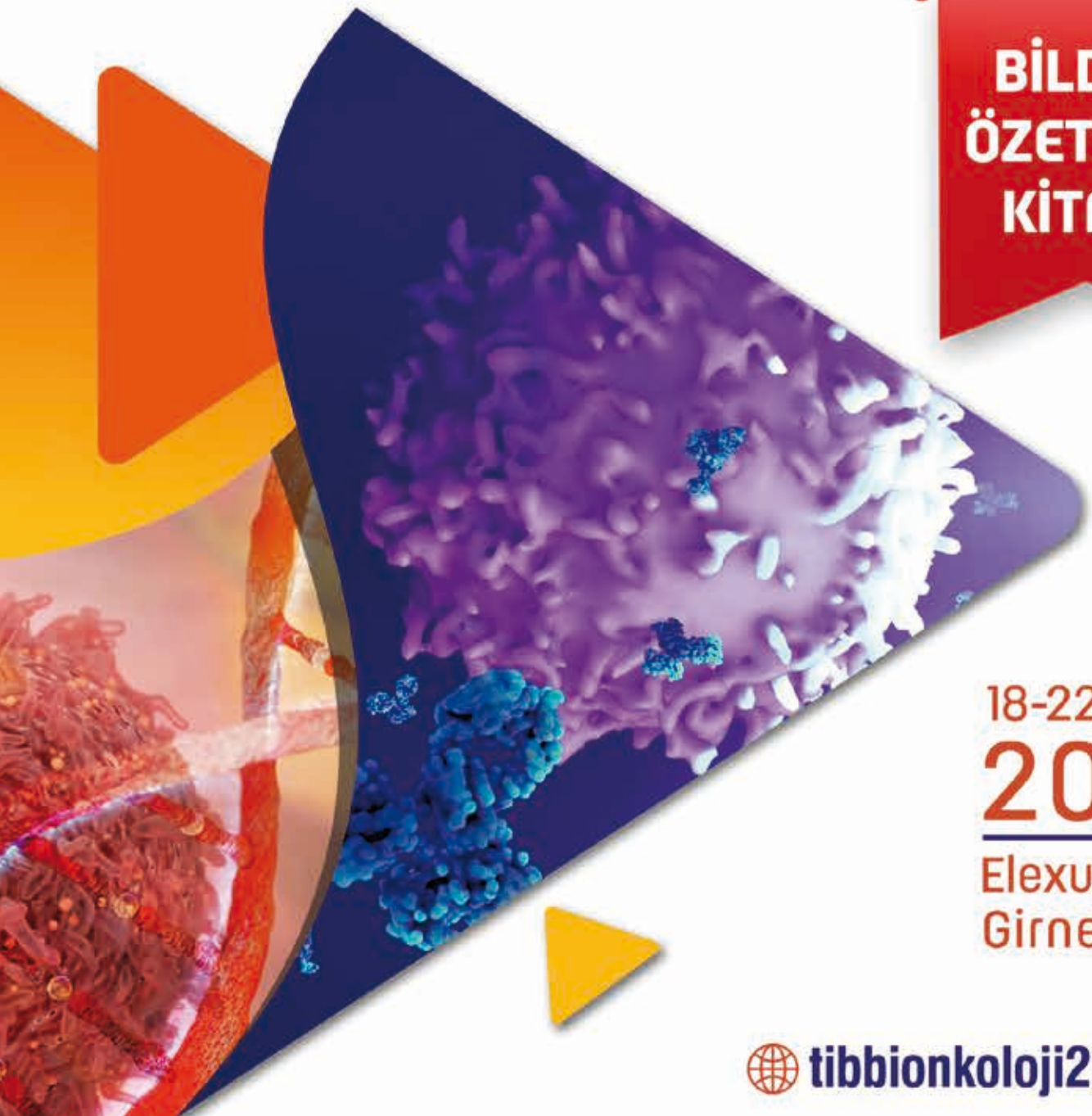

18-22 Mayıs

2022

Elexus Hotel

Girne, KKTC

tibbionkoloji2022.org