Cerrahi Gerektiren Ağır Konjenital Malformasyonlarla Doğan Bebeklerde Doğum Salonu Girişimleri

Delivery Room Interventions in Babies Born with Severe Congenital Malformations Requiring Surgery

Hakan ONGUN[a],
Sema ARAYICI[a]

[a]Akdeniz Üniversitesi Tıp Fakültesi,
Neonatoloji BD,
Antalya, TÜRKİYE

Yazışma Adresi/*Correspondence:*
Hakan ONGUN
Akdeniz Üniversitesi Tıp Fakültesi,
Neonatoloji BD,
Antalya, TÜRKİYE
hongun88@hotmail.com

ÖZET Yenidoğan bebekte, hayatı tehdit edici konjenital anomalilerin doğumu takiben erken dönemde saptanması ve zamanında yapılacak etkin tedaviler morbidite ve mortaliteyi etkiler. Bu bölümde yaşamın ilk dakikalarından itibaren solunum sıkıntısı yapabilen Pierre Robin sekansı, konjenital hava yolu darlığı sendromu, mediastinal kitleler, lenfatik malformasyonlar ile vasküler halkalar gibi hava yolu tıkanıklığı oluşturan doğumsal anomalilerin yanısıra, konjenital diyafragma hernisi, bronkopulmoner malformasyonlar (bronkojenik kist, konjenital pulmoner havayolu malformasyonu, lober amfizem, bronkopulmoner sekestrasyon), özofageal atrezi ve trakeoözofageal fistül gibi malformasyonlar için yapılacak doğum salonu girişimleri anlatılmıştır. Ayrıca göğüs ön duvarı (Poland sendromu), karın duvarı (gastroşizis, omfalosel ve umbilikal herni) ve nöral tüp defektlerinde, doğumhanede yapılacak müdahaleden cerrahi tedaviye uzanan planlama aşaması detaylandırılmıştır. Prenatal tanı yöntemlerinin son yıllarda gelişmesi ile konjenital anomaliler intrauterin dönemden itibaren saptanabilmektedir. Doğum öncesi perinatolog, neonatolog ve deneyimli çocuk cerrahi uzmanlarından oluşan multi-disipliner yaklaşım ile erken dönemde uygun tedavi girişimleri, hastaların yaşam beklentilerini belirgin olarak artıracaktır.

Anahtar Kelimeler: Malformasyon; dispne; yenidoğan; doğum odası; müdahale

ABSTRACT Prompt recognition and timely intervention of life-threatening congenital anomalies are vital for the mortality and morbidity of the newborn. This section refers to several severe malformations that present with severe respiratory distress from the fist minutes of postnatal life such as, Pierre Robin sequence, congenital high airway obstruction syndrome, lymphatic malformations (cystic hygroma and lymphangioma), mediastinal masses, vascular rings, congenital diaphragmatic hernia, bronchogenic cysts, congenital pulmonary airway malformation, congenital lobar emphysema, bronchopulmonary sequestration, esophageal atresia and tracheoesophageal fistula and immediate interventions that should be done for them in the delivery room. Procedures, done from the time of delivery to surgery, are also summarized for the defects of the chest (Poland syndrome) and abdominal wall (gastroschisis, omphalocele and umbilical hernia) throughout the article. Nowadays, intrauterine detection of congenital anomalies can be possible due to the recent advances in prenatal diagnostic procedures. Multidisciplinary approach including perinatologists, neonatologists, pediatric surgeons and early prompt interventions will impove the survival of these newborns.

Keywords: Malformation; dyspnea; newborn; delivery room; intervention

Hayatı tehdit edici konjenital anomaliye sahip yenidoğanın, doğum süreci ile birlikte erken dönemde tanınması ve zamanında etkin tedavinin yapılabilmesi morbidite ve mortalite açısından önemlidir. Prenatal tanı yöntemlerinin son yıllarda gelişmesi ile bu anomaliler intrauterin dönemden itibaren saptanmaya başlanmıştır. Doğum öncesi perinatolog, neonatolog ve deneyimli çocuk cerrahi uzmanlarından oluşan multidisipliner yaklaşım ile tanı ve tedavinin sürdürülmesi, bu hastaların yaşam beklentilerini belirgin olarak artırır.

KAYNAK GÖSTERMEK İÇİN:
Ongun H, Arayıcı S. Cerrahi gerektiren ağır konjenital malformasyonlarla doğan bebeklerde doğum salonu girişimleri. Oygür N, editör. Doğum Salonu Acilleri. 1. Baskı. Ankara: Türkiye Klinikleri; 2021. p.46-54.

HAVA YOLU OBSTRÜKSİYONU İLE GİDEN KONJENİTAL ANOMALİLER

PIERRE-ROBIN SEKANSI

Pierre-Robin sekansı, tek başına gözlenebileceği gibi diğer konjenital anomalilere eşlik edebilen sendromik durumlarla birlikteliği de söz konusudur. Değişik etiyolojilere sahip olsa da, bu sekansın en belirgin özelliği hipoplastik mandibula varlığıdır. Küçük mandibula nedeniyle dil geriye doğru giderek üst hava yolunda obstrüksiyon yaratır. Ayrıca gebeliğin erken dönemlerinde palatin plakların füzyonunda problem olacağından Pierre Robin sekanslı yenidoğanlarda sıklıkla yarık damak anomalisi de gözlenir.[1,2] Hastalar özellikle apne ve hava yolu obstrüksiyonu açısından yakın monitörize edilmelidir (Resim 1).

Doğum sonrasında hava yolu açıklığının korunamaması nedeniyle hipoksi, kardiyopulmoner arrest, pulmoner hipertansiyon ve büyüme gelişme geriliği gözlenebilir. Hava yolu tıkanıklığını en aza indirmek için, hastalara pron (yüz üstü yatış) pozisyonda yatış ve nazofarengeal airway takılması önerilir. Bu yöntemlere refrakter olan olgularda, endotrakeal entübasyona ya da trakeostomi kanülasyonuna ihtiyaç duyulabilir. Kimi olgularda eşlik eden beslenme sorunları gözlenebilir. Beslenme nazogastrik tüp ya da gastrostomi aracılığıyla sağlanabilir. Hastaların çoğu ilk bir yaş içerisinde anatomik duruma uyum sağlayarak dilin larinkse doğru geriye kaçmasını engeller hale gelir. Cerrahi tedavi seçenekleri arasında eksternal fiksatör kullanılarak mandibula distraksiyonu ile oral pasajın sağlanması yer alır. Bu yöntemin en büyük avantajı erken dönemde uygulandığı takdirde kalıcı olarak mandibulanın genişletilmesi ile hastanın trakeostomi ihtiyacından kurtulmasıdır.



RESİM 1: Pierre Robin sekansı nedeniyle nazofarengeal tüp ile takip edilen bir yenidoğan. (Uzm.Dr. Gönül Tezel'in arşivinden alınmıştır).

KONJENİTAL ÜST HAVA YOLLARI DARLIĞI SENDROMU (CONGENITAL HIGH AIRWAY OBSTRUCTION SYNDROME)

Konjenital üst hava yolları darlığı sendromu (Congenital High Airway Obstruction Syndrome-CHAOS), larinks ve/veya trakeanın atrezi, membranöz web ya da stenozuna bağlı kısmi ya da tam tıkanıklığıyla giden doğuştan üst hava yollarının problemidir. Doğumu takiben hastada ciddi solunum sıkıntısı mevcuttur. Doğumhanede endotrakeal entübasyonun başarılamaması ve ağlama eforuna rağmen ses duyulamaması hastalığın tanısında önemli bulgulardır.[1,3] Antenatal ultrasonografide, polihidroamnioz, akciğerlerde genişleme ve ekojenite artışı, distal trakeanın genişliği, kalbin orta hatta itilmesi, diyafragma kabarıklığının silinmesi ya da diyafragmanın çökmesi ve hidrops fetalis gibi bulguların varlığı CHAOS düşündürür.[3] Bazı hastalarda distal yerleşimli trakeoözofageal fistül birlikteliği gözlenir. Bu olgularda fetal akciğer sıvısı fistül yoluyla mideye drene olduğundan, antenatal CHAOS bulgularının silik olmasına ve tanının atlanmasına neden olabilir.[4] Laringeal atrezinin olduğu vakalarda farenks ile trakea arasında kalıcı faringotrakeal kanal aracılığıyla, kısmi de olsa ventilasyon sağlanabilir.[5] Prenatal tanının konduğu atrezik hastalarda, doğumdan hemen sonra acil trakeostomi açılmalıdır. Ventilasyonun sağlanamadığı saf laringeal atrezi olgularında antenatal tanı bilinmiyorsa doğumdan sonra ölüm oranı yüksektir.

Kısmi tıkanıklığın olduğu web ya da stenoz durumlarında ise solunum sıkıntısı, ciddi stridor ve tiz sesle ağlama gözlenir Hava yolundaki tıkanıklığın derecesine göre kısmi darlıklarda endoskopik olarak darlığın tedavisi mümkün iken, ciddi durumlarda trakeostomi tek tedavi seçeneğini oluşturur.[6] Hafif subglottik stenozlarda anterior yaklaşımla krikoid kıkırdaktan ayrıştırma ya da endoskopik olarak balon dilatasyon uygulanabilir.[7] Konjenital stenozlu olguların yarısından çoğunda ilerleyen yaş ile birlikte larinksin büyümesi sonucu tıkanıklık bulguları azalma eğilimi gösterir.

LENFATİK MALFORMASYONLAR (KİSTİK HİGROMA, LENFANJİOMA)

Yenidoğanın lenfatik malformasyonları benign karakterde olup genişlemiş lenfatik kanal ya da kistleri içerir. Makrokistik (kistik higroma), mikrokistik (lenfanjioma) ve miks/lenfovasküler malformasyonlar olarak temelde üç ayrı kategoride incelenir.[8] Makrokistik lenfatik malformasyonlar ince epitel tarafından çevrelenen büyük, birbirleri ile bağlantılı kistik yapılardan oluşur. Sık yerleşim bölgeleri servikofasiyal, aksiller bölge ile lateral göğüs du-

varı olup, üzeri cilt ile kaplı, büyük, şeffaf, sınırları zor ayrılan, yumuşak kitleler şeklindedir. Olguların yarısından çoğunda Down sendromu gibi kromozomal anomaliler eşlik eder. Hastalığın antenatal tanısı mümkündür. Lezyonlar doğumda mevcut olup hava yolu tıkanıklığı yapması durumunda, doğum sırasında cerrahi müdahale gerekebilir. Endotrakeal entübasyon veya acil trakeostomi yapılamadığı durumlarda ekstrakorporeal membran oksijenizasyonu (ECMO) gerekli olabilir.

Mikrokistik lenfatik malformasyonlar (lenfanjiom) ise yenidoğan döneminde baş ve boyun bölgesinin en sık görülen kistik malformasyonlarındandır. Tüm çocukluk çağının en sık görülen ikinci benign vasküler tümörüdür. Lenfatik damarlar ile venöz sistem arasında bağlantının oluşamaması nedeniyle meydana gelir. Doğumda veya hayatın ilk birkaç yılında ortaya çıkabilir. En sık yerleşim yerleri proksimal ekstremiteler, gövde, aksilla ve ağız boşluğudur. Lezyonlar, dönem dönem lenfatik sıvı kaçaklarının gözlenebildiği şeffaf/hemorajik görünümde vezikül kümeleri şeklindedir. Büyük lenfanjiyomlar, komşuluğundaki larinkse, trakeaya ve özofagusa bası yaparak yenidoğan döneminde solunum ve beslenme sorunlarına neden olur. Son yıllarda, cerrahi yöntemler dışında, bleomisin ve picibanil (OK-432) gibi sklerozan ajanların intralezyonel enjeksiyonlarının kullanıldığı yeni tedavi seçenekleri ile başarılı sonuçlar bildirilmektedir.[9]

MEDİASTİNAL KİTLELER

Mediastinal kitleler trakea ya da bronşlara bası yaparak takipne, hışıltı, stridor ve öksürüğe neden olabilirler. Sıklıkla benign karakterde olmalarına rağmen, hava yolu tıkanıklığı bulguları nedeniyle erken cerrahi girişim gerektirirler. Mediastinal bölge yerleşimine göre farklı özellikler gösterirler. Ön mediasten; sternum ile pariyetal perikard arasında, yukarıda angulus sterniden geçen bir düzlem, aşağıda diyafragma, yanlarda plevranın mediastinal kısımları ile sınırlıdır.[10] Burada timus, asendan aorta, lenf nodları ve yağ dokusu bulunur. Timusun kist ve tümörleri, lenfoid doku tümörleri, germ hücreli tümörler gözlenir. Çocukluk çağı mediasten tümörlerinin yarıya yakını bu bölgededir. Yenidoğanlarda teratom ve diğer germ hücreli tümörler, kistik higroma ve timoma bu bölge çıkışlıdır. Ön mediasten yerleşimli bir lezyonda kalsifikasyon izlenmesi mediastinal teratom lehinedir. Timik kistler ise, ön mediastinal kistlerin yaklaşık %3'ünü oluşturur, konjenital ya da edinsel olabilir. Yenidoğanlarda en sık görülen kistler doğuştan olup duvarları ince iken, iki yaş ve sonrası görülen kistler sık enflamasyona bağlı olarak multiloküler, kalın ve mat yapıda izlenir. Yenidoğanda sıklıkla asemptomatik olsalar da, çevre doku basısı ile doğumu takiben erken dönemde solunum sıkıntısı yapabilir.[11]

Orta mediasten ise**,** ön mediasten ve arka mediasten arasında kalan en geniş bölümdür. Kalp, ana damarlar, duktus torasikus, lenf nodları, trakea ve ana bronşlar, vagus ve frenik sinir bu bölgededir. Bronkojenik ve enterik kistler ile lenfoid doku tümörleri bu bölge yerleşimlidir. Arka mediasten, anatomik olarak önde trakea bifurkasyonu, perikard, pulmoner arter ve ven, diyafragma, arkada 4-12. torakal vertebraların ön yüzleri ve yanlarda plevra ile sınırlıdır.[12] Bu bölgede sempatik zincir ile interkostal sinirler ve spinal sinir kökleri bulunur. Embriyonik gelişim sırasında oluşabilecek ön bağırsak duplikasyonları, ekstralober sekestrasyonlar ve nörojenik yapılardan kaynaklanan tümöral oluşumlar (ganglionörom, nöroblastom vb.) arka mediasten yerleşimli kitle etkisi yaratırlar.[10] Ayrıca lenfatik malformasyonlar da bazen (%5) mediastende yerleşebilir ve kitle etkisi ile bası semptomlarına neden olabilir.

VASKÜLER HALKALAR

Vasküler halkalar, trakeobronşial ağaç ve/veya özofagusta basıya neden olan arkus aortanın konjenital anomalileridir. Trakea ve özofagusu çevreleyen komplet (çift arkus aorta ve ligamentum arteriyozumun eşlik ettiği sağ arkus aorta) veya inkomplet (aberran sağ subklavyen arter, innominate arter ve vasküler sling) olmak üzere iki ana gruba ayrılır.[13] En sık görülen tipleri sağ aortik arkla birlikte aberran sol subklavian arter ve çift arkus aortadır. Çift arkus aortada, aşağı inen iki ayrı arkus (descenden) aortayı oluşturmadan önce trakea ve özofagusu çevreler. Trakeal bası hastalarda stridor, hışıltı, öksürük ve solunum sıkıntısı, özofagusa bası ise beslenme güçlüğü ve kusmaya sebep olur.) Tanıda ilk basamak ekokardiyografi olmakla birlikte kesin tanı özofagografide indentasyonun izlenmesini takiben bilgisayarlı tomografi (BT) ya da manyetik rezonans görüntüleme (MRI) anjiyografi ile konur. Tedavisi torakotomi ya da video torakoskopi ile daha küçük aortik arkusun ligasyonudur.

KONJENİTAL DİYAFRAGMA HERNİSİ

Konjenital Diyafragma Hernisi (KDH), abdominal organların torasik kaviteye herniasyonuna sebep olan, diyafram gelişimsel defektidir. Herniye olan taraftaki akciğer dokusunda direkt etki ile, karşı taraf akciğer dokusunda ise, mediyastinal şifte bağlı bası nedeniyle her iki akciğerde değişen derecelerde pulmoner hipoplazi ve eşlik eden pulmoner arter hipertansiyonu gelişir.[14] Defekt %80 sıklıkta sol taraf yerleşimlidir, nadiren bilateral olabilir. Yerleşim yerine göre en sık Bochdalek hernisi olarak adlandırılan

posterolateral tip, daha az sıklıkta anterior yerleşimli olan Morgagni hernisi ve nadiren santral yerleşimli tip görülür. (Resim 2A, B).

Hastaların %40-90'ı prenatal tanı alır. Doğumu takiben dakikalar içinde ciddi solunum sıkıntısı gelişir. Fizik muayenede etkilenmiş tarafta solunum sesleri alınamaz. Karın içi organların göğüs kafesi içine fıtıklaşması nedeniyle küçük karın (skafoid karın) ve toraksta asimetrik olarak '*fıçı göğüs*' görünümü saptanır.

Diyafragma hernili bebek doğar doğmaz beklenmeksizin entübe edilmeli, bağırsaklarda hava distansiyonunu önlemek için balon-maske ile pozitif basınçlı ventilasyondan (PBV) kaçınılmalıdır. Entübasyon sonrası PBV uygulanırken yüksek basınç kullanılmamalıdır.[15] PBV esnasında pnömotoraks gelişebileceği akılda tutulmalı ve torakostomi tüpü ile drenaj seti doğum salonu ekipmanı içinde bulunmalıdır. Yenidoğan yoğun bakım takibinde konvansiyonel ventilasyon yetersiz kalıyorsa, yüksek frekanslı ventilasyon (HFV) yapılmalı ve akciğer hasarını azaltmak adına permisif hiperkapniye izin verilmelidir.[14] Hastalara nazogastrik sonda yerleştirilerek gastrointestinal dekompresyon yapılması solunum iş yükünün rahatlatılması açısından faydalıdır. Pulmoner hipertansiyon riskini artırması nedeniyle hipoksi ve asidozdan kaçınılmalıdır. Sürfaktan uygulamasının tedavi etkinliği tartışmalıdır.[14,16] Benzer şekilde, inhale nitrik oksit tedavisinin uzun dönem sonuçlara faydası sınırlıdır.[16] Sildenafil ve benzeri vazodilatör ilaçların nadir olguda pulmoner hipertansiyona faydası gösterilmiştir. Hastalara erken dönemde ekokardiyografik değerlendirme yapılarak pulmoner hipertansiyon şiddeti ve eşlik eden diğer kardiyak anomaliler araştırılmalıdır. Mekanik ventilasyon desteğine cevap vermeyen ağır hipoksemi, sıvı ve inotroplara dirençli ağır hipotansiyon ve persistan metabolik asidoz varlığında ECMO (veno-venöz ya da veno-arteriyel) denenebilir. Venö-venöz ECMO daha düşük nörolojik komplikasyon riski nedeniyle tercih nedenidir, ancak ECMO altındaki hastanın antikoagülan tedaviye bağlı intrakraniyal kanama riski gözönüne alınarak belli aralıklarla transfontanel ultrason ile kraniyal görüntülemeleri yapılmalıdır.[16] ECMO ile hastanın operasyon öncesi stabil hale gelmesi ve pulmoner hipertansiyon kliniğinin gerilemesi haftalar sürebilir.

Hastanın stabil hale geldiği mümkün olan en erken dönemde cerrahi müdahale gereklidir. Pulmoner hipertansiyon ve hipoplazinin gözlenmediği hafif olgularda cerrahi planlama doğumu takiben ilk 48-72 saat içinde, geriye dönüşümlü pulmoner hipertansiyon ve hafif pulmoner hipoplazi durumunda 5-10 gün içinde yapılır. ECMO ihtiyacı gösteren ağır hastada ise cerrahi konusunda farklı görüşler mevcuttur. ECMO altındayken erken dönemde cerrahi planlamasının yapılması ya da klinik bulguların düzeldiği ve ECMO'dan ayrılma aşamasına gelinen süreçte cerrahinin yapılması şeklinde iki farklı görüş bulunmaktadır. Cerrahide esas amaç, diyafragmadaki defektin kapatılarak (primer sütüre edilme ya da prostetik yama ile) abdominal dokuların torakal bölgeden uzaklaştırılmasıdır. Cerrahi planlanma zamanı, i) hastanın kan basıncının gestasyonel haftasına göre normal sınırlar içerisinde olmasına, ii) FiO_2 <%50 iken, preduktal oksijen satürasyonun %85-95 aralığında seyretmesine, iii) Laktat değerinin <3 mmol/L, iv) idrar çıkışının >1 ml/kg/saat, ve ekokardiyografide ölçülen pulmoner basıncının sistemik basınçtan düşük olmasına bağlıdır.[14]

BRONKOPULMONER MALFORMASYONLAR

BRONKOJENİK KİST

Bronkojenik kist, trakeobronşial ağacın gelişimsel kistik anomalisidir. En sık karina bölgesine yerleşim gösterir. Nadir görülmekle birlikte, alt solunum yollarında en sık

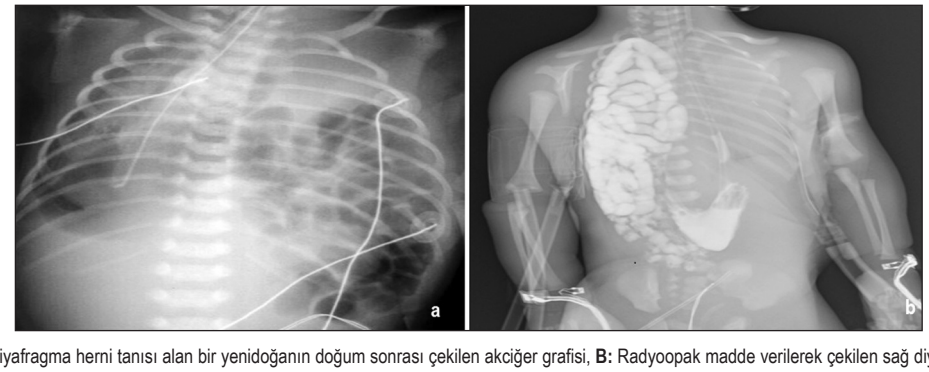

RESİM 2A, B: A: Diyafragma herni tanısı alan bir yenidoğanın doğum sonrası çekilen akciğer grafisi, **B:** Radyoopak madde verilerek çekilen sağ diyafragma hernili hastanın akciğer grafisi *(Prof. Dr. Nihal Oygür'ün arşivinden alınmıştır).*

gözlenen malformasyonlardandır.[1] Klinik bulgular sıklıkla çocukluk çağında ortaya çıksa da, santral yerleşimli büyük kistler yenidoğan döneminden itibaren basıya bağlı solunum sıkıntısı bulguları verebilir.

KONJENİTAL PULMONER HAVAYOLU MALFORMASYONU (KONJENİTAL KİSTİK ADENOMATOİD MALFORMASYON)

Konjenital pulmoner havayolu malformasyonu (KPHM), akciğerin en sık gözlenen gelişimsel malformasyonudur. Antenatal tanısı mümkün olan bu malformasyonda, hastaların dörtte biri doğumu takiben solunum sıkıntısı semptomları verir. Klinik, lezyonun büyüklüğü ile doğru orantılıdır. Geniş malformasyon ve/veya eşlik eden hidrops varlığı kötü prognozu gösterir.[17] Antenatal tanı alan büyük lezyonlarda fetal tedavi seçenekleri antenatal steroid uygulaması, drenaj yöntemi, fetal cerrahi ve erken doğumdur. Postnatal dönemde ise, doğum sonrası çekilen akciğer grafisinde orta hatta şifte sebep olan hiperlusen dokunun izlenmesi KPHM'nu düşündürebilir ancak kesin tanı kontrastlı toraks BT veya MRI görüntüleme ile konur. Cerrahi tedavi küratif olup komplikasyon riski düşüktür. Lobektomi tam eksizyon sağlaması nedeniyle Wedge rezeksiyona tercih edilir.

KONJENİTAL LOBER AMFİZEM

Konjenital lober amfizem, etkilenen akciğer lobunda hava hapsi, çevre akciğer dokusuna bası ile mediastenin yer değiştirmesi ve amfizematöz dokunun ön mediastenden karşı taraf toraksa herniasyonu ile karakterize nadir bir akciğer malformasyonudur.[18] Pek çok etken hastalığın gelişiminde rol oynayabilir. İntrensek (bronkomalazi, web, stenoz) veya ekstrensek (bronkojenik kist, vasküler yapılar) nedenlerle hiperinflasyon ve hava hapsinin eşlik ettiği hava yolu obstrüksiyonu meydana gelir. En sık akciğer üst lobunda özellikle sol taraf yerleşimlidir.[19] Olguların %25-33'ü doğum esnasında, %50'si ilk bir ay içinde, geri kalan kısmı ise ilk altı ayda, lezyonun şiddetine göre giderek artan solunum sıkıntısı ile klinik bulgu verir.[1] Tanı sıklıkla tipik akciğer grafi bulguları ile konur; etkilenen akciğer dokusunda hiperinflasyon, aynı tarafta hemidiyaframın düzleşmesi, mediastinal şift ile karşı akciğer dokusunda bası bulguları mevcuttur. Kesin tanı BT ya da MRI görüntüleme ile yapılır. Polihidroamnioz, hidrops fetalis ve akciğer/toraks transvers çapının (L/T oranı) düşük olması hastalığın ağır seyirli olacağının göstergesidir. Literatürde kimi olgular konservatif olarak izlense de, yenidoğan döneminde klinik bulgu veren olgularda temel tedavi prensibi amfizematöz akciğer lobunun cerrahi olarak çıkartılmasıdır.[20]

BRONKOPULMONER SEKESTRASYON

Pulmoner sekestrasyon, trakeobronşial ağaçla bağlantısı olmayan, arteriyel kanlanmasını sistemik dolaşımdan alan, içeriğinde alveoler yapılar olmasına rağmen solunum işine katılmayan, kistik yapıda akciğer dokusudur. Intralober, ekstralober, hibrid sekestrasyon/KPHM lezyonları ve bronkopulmoner-ön bağırsak (foregut) malformasyonu şeklinde alt tiplere ayrılır.[21] En sık görülen tipi olan intralober sekestrasyonda, sekestre alan normal akciğer lobu içinde yer alıp visseral plevraya sahip değildir. Proksimal hava yolları ile bronş arası bağlantıları olmasa da, komşu normal akciğer dokusu ile interalveolar bağlantılar (Kohn gözenekleri) bakterilerin translokasyonuna ve tekrarlayan akciğer enfeksiyonlarına sebep olabilir. Ekstralober sekestrasyon ise normal akciğer dokusu dışında gözlenir ve kendi visseral plevrasına sahiptir. Akciğer dokusuyla bir bağlantı olmadığından tekrarlayan enfeksiyonlara bu tipte rastlanmaz. Ekstralober sekestrasyonlar nadiren retroperitoneal yerleşimli olabilir. Hibrid tipte pulmoner sekestrasyon/KPHM ise anatomik olarak arteriyel kanlanmanın sistemik dolaşımdan alındığı ancak histolojik görünümün KPHM ile uyumlu olduğu tiptir. Bronkopulmoner-ön bağırsak (foregut) malformasyonu ise sekestre akciğer dokusunun gastrointestinal sistemle bağlantısının olduğu malformasyon şeklidir.

Çoğu olguda prenatal tanısı konabilen pulmoner sekestrasyonun, KPHM'den ayrımında kimi zaman zorluk yaşanabilir. Sekestre bölgenin arteriyel kanlanmasının sistemik dolaşımdan sağlandığının gösterilmesi ile kesin tanı konur.[22] Çoğu yenidoğan asemptomatik olmakla birlikte, kimi hastada doğumu takiben kısa sürede solunum sıkıntısı ortaya çıkar. Semptomların şiddeti lezyonun büyüklüğü ile orantılıdır. Takip eden süreçte tekrarlayan enfeksiyonlar gözlenir. Sekestre alanın hemitoraksın %20'sinden daha büyük yer teşkil ettiği ya da plöropulmoner blastoma riski olan semptomatik olgularda erken dönemde cerrahi planlamanın yapılması gerekir. Cerrahi planlama öncesi vasküler kanlanma BT ya da MRI anjio ile tespit edilmelidir. Asemptomatik, malignite için yüksek riskli olmayan olgularda ise ilk altı aylık süreçte operasyon planlaması yapılır.

ÖZOFAGEAL ATREZİ-TRAKEOÖZOFAGEAL FİSTÜL (TOF)

Diğer konjenital anomalilere kıyasla daha sık (1/2500-1/5000) gözlenen bu malformasyon**,** anatomik pozisyona göre farklı sınıflandırmaları içerir (Tablo 1). Tip-A, trakeoözofageal fistülün eşlik etmediği saf özofagus atrezisidir. Tip-C, en sık gözlenen (%80) tip olup, kör proksimal özofagus ile distal özofagusun trakeaya fistülizasyonudur.

Azalan sıklıkta diğer tiplerini; *tip-H (tip-E)* özofagus atrezisinin olmadığı TOF, *tip-D* atrezi ve hem proksimal hem distal TOF varlığı, *tip-B* atrezi ve proksimal TOF oluşturur.[1]

Çoğu olguda var olan özofagus atrezisi nedeniyle antenatal polihidroamnioz gözlenir. İzole özofagus atrezisi olan olgularda, doğumu takiben oral sekresyonların birikmesi sonucu kusma, beslenememe ve solunum sıkıntısı bulguları ortaya çıkar.[23] Trakea ile distal özofagus arasında fistülün olduğu Tip-C hastalarda ise fistülden hava geçişi ile mide distansiyonu ve aspirasyon pnömonisi meydana gelebilir.

Özofagus atrezisi ve distal TOF tanısı, nazogastik sondanın ilerletilememesi ve hava ile dolu gastrointestinal sistemin direkt grafide görülmesi ile konur (Resim 3A, B). Saf özofagus atrezisinde ise direkt grafide gastrointestinal sistemde hava izlenmez. Proksimal fistül ise suda çözünür, iyonik olmayan radyokontrast maddenin nazogastrik sondadan verilmesi sonrası floroskopik inceleme ile anlaşılır. Floroskopi esnasında baryumlu kontrast maddeden**,** akciğerlere aspire edilerek pnömoni ve akciğer granülomu oluşturma riski nedeniyle kaçınılmalıdır. Özofagus atrezisinin eşlik etmediği H tipi fistül varlığında, özofagoskopi ya da bronkoskopik inceleme gerekebilir.

Olguların yarıya yakınında diğer organ sistemlerine ait (en sık kardiyovasküler sistem, gastrointestinal, genitoüriner, kas iskelet sistemi ve kromozom anomalileri) ek anomaliler mevcuttur (*VACTERL*: vertebral anomali, anorektal malformasyon, kardiyak defekt, TOF, renal anomali, ekstremite anomalisi). Sağkalımı, hastanın doğum kilosu, eşlik eden organ sistem anomalisi, pnömoni ve preoperatif mekanik ventilasyon ihtiyacı belirler. Hastalar düşük, orta ve yüksek riskli grup olarak sınıflandırılır (Tablo 1). Düşük doğum ağırlığı (<1500 gram), prematürite, mekanik ventilatasyon ihtiyacı, eşlik eden pnömoni ve kardiyak anomalilerin bulunması ya da iki kör özofageal segment arasının çok uzun olduğu özofageal atreziler yüksek risk grubunu oluşturur.[23]

TABLO 1: Özofagus atrezisi.

Özofagus atrezisi ve TOF alt tipleri	
Tip-A	İzole özofagus atrezisi
Tip-B	Özofagus atrezisi + proksimal fistül
Tip-C	Özofagus atrezisi + distal fistül
Tip-D	Özofagus atrezisi + proksimal ve distal fistül
Tip-E	İzole TOF
Tip-F	Özofageal stenoz
Spitz risk sınıflaması	
Grup-1	Doğum ağırlığı >1500 gram ve majör kardiyak anomali yok
Grup-2	Doğum ağırlığı <1500 gram VEYA majör kardiyak anomali var
Grup-3	Doğum ağırlığı <1500 gram VE majör kardiyak anomali var

Özofagus atrezisi ve TOF varlığında tedavide ilk aşama hastanın başının yükseltilerek aspirasyon riskinin engellenmesi ve nazogastrik sonda ile proksimal özofagus poşunun dekompresyonudur. Hastalarda ani gastrik distansiyon sonucu perforasyon riski nedeniyle entübe ederek pozitif basınçlı ventilasyon uygulamaktan mümkün olduğunca kaçınılmalıdır. Cerrahi planlama öncesi mutlaka kardiyak değerlendirme yapılmalıdır; sağ arkus aorta gibi ek anomalilerin varlığı cerrahi yöntemde değişiklik gerektirebilir. Hastanın stabil olduğu mümkün olan en erken dönemde opere edilmesi gereklidir. Cerrahi tedavide temel amaç fistülün bağlanması ve özofageal uçların primer anastomozudur. Son yıllarda giderek artan sıklıkta minimal invazif yöntem olan torakoskopik yöntemle cerrahi uygulanmaya başlanmıştır. Özofageal uçlar arasındaki boşluğun büyük olduğu olgularda, özofagusun yaş ile birlikte büyümesi beklendiğinden cerrahi planlama geciktirilebilir. Primer anastomozun yapılamadığı durumlarda özofagusun uzatılması, jejunum ya da kolonun interpozisyonu veya gastrik transpozisyon gibi

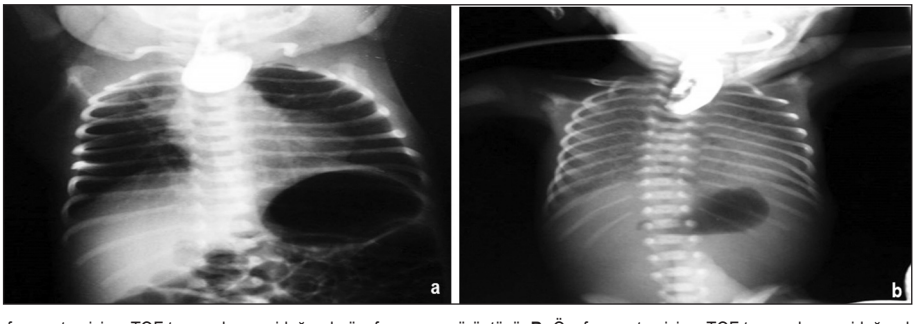

RESİM 3A, B: A: Özofagus atrezisi ve TOF tanısı alan yenidoğanda özofagogram görüntüsü, **B:** Özofagus atrezisi ve TOF tanısı alan yenidoğanda özofagogram görüntüsü *(Op.Dr. Selim Demirezen'in arşivinden alınmıştır)*.

farklı cerrahi yöntemler de tedavi seçeneklerinden bazılarıdır.

GÖĞÜS DUVARI DEFEKTLERİ-POLAND SENDROMU

Poland sendromu, göğüs ön duvarının tek taraflı yokluğu ve değişen derecelerde ipsilateral üst ekstremite deformiteleri ile karakterize konjenital bir sendromdur. İnsidansı yaklaşık olarak 1/30.000 canlı doğumdur. Kostaların kıkırdak kısımları, göğüs duvarı kasları (pektoralis majör) ve meme dokusunun kısmi ya da tam yokluğu ile yüksek yerleşimli skapula, sindaktili ve brakidaktili gibi parmak anomalileri mevcuttur.[1] Çoğu hasta asemptomatik olsa da, ciddi göğüs duvar deformitesi olanlarda, doğumu takiben mekanik ventilasyon ihtiyacı gösteren ağır solunum sıkıntısı gelişir. Eksik kostalar nedeniyle hastalarda paradoksal solunum gözlenir. Cerrahide amaç göğüs duvarını stabilize etmek için, politetrafloroetilen ya da titanyum ağ aracılığıyla hipoplastik kosta ile sternum arasında köprü oluşturulmasıdır. Erken dönemde planlanacak cerrahi, yenidoğan döneminde tedavi temelini oluşturur. İlerleyen yaşlarda rekonstrüktif torakoplasti operasyonlarına ihtiyaç duyulur.

KARIN DUVARI DEFEKTLERİ

GASTROŞİZİS

Görülme sıklığının 1-7/10.000 doğum olduğu bu konjenital anomalide, karın ön duvarında karın duvarının bütün tabakalarını içine alan defekt mevcuttur. Antenatal 6. haftada sağ omfalomezenterik arter veya sağ umbilikal venin iç içe kıvrılması nedeniyle göbeğin sağ tarafına yerleşimli defekt gözlenir.[24] Defektten karın içi organları dışarıya sarkar ve ciltten dışarı çıkan organların (bağırsaklar, daha nadir olarak mide, karaciğer ve dalak) üzerinde kese yoktur (Resim 4).[25]



RESİM 4: Doğum sonrası erken dönemde operasyona alınan Gastroşizis olgusu *(Op.Dr. Selim Demirezen'in arşivinden alınmıştır).*

Umbilikus ve karın duvarı kaslarının gelişimi ise normaldir. Etiyolojisi tam bilinmemekle birlikte, gebelikte alkol kullanımı sonucu alkolün plasentayı geçerek umbilikal vende spazm yapmasının, sağ umbilikal venin erken atrofisinin ve genetik faktörlerin defektin oluşumuna yol açtığına inanılmaktadır.[26] Tüm olguların maternal alfa-fetoprotein (AFP) düzeyleri yüksektir. Omfalosele kıyasla, maternal AFP daha yüksek seviyelere ulaşır. Gebelikte amniotik sıvıda AFP ve asetilkolinesteraz seviyelerinin bakılması yol göstericidir.

Prenatal USG ile tanı mümkündür, doğum ve doğum sonrası cerrahinin iyi planlanması gereklidir. Doğumu takiben, karın duvarı dışında olan bağırsakların üzeri, sıvı ve ısı kaybını azaltmak için, steril ılık serum fizyolojik ile ıslatılmış tamponla kapatılmalı ve dışına plastik torba bağlanmalıdır. Gastrointestinal dekompresyon için orogastrik sonda takılmalı ve mezenterik basıyı önlemek için bebek sağ yanına yatırılmalıdır.[15] Bu hastalarda solunum sıkıntısı gelişirse balon-maske ile pozitif basınçlı ventilasyon (PBV) yapılmamalı, hasta entübe edilerek solunum desteği uygulanmalıdır. Defekt nedeniyle hastalar umbilikal kateterizasyona uygun değildir. Bu nedenle doğum salonunda hastaya damar yolu açılmalı, yenidoğan yoğun bakım servisine alındıktan sonra geniş spektrumlu antibiyotik ve sıvı desteğine başlanmalıdır. Hastanın takibinde sıvı kaybı ve termoregülasyona dikkat edilmelidir. Gastroşizis, acil cerrahi girişim gerektirir ve bu yöntemle dışarı çıkan organlar karın boşluğuna yerleştirilir, karın duvarındaki defekt fasiya dahil tam tabaka primer olarak onarılır. Ancak, bu onarımda hastada artmış karın içi basınç riski bulunmaktadır. İntragastrik veya intravezikal olarak ölçülen karın içi basıncının yüksek olması durumunda defekt sadece cilt ile kapatılabilir. Kimi olgularda, uzun süreli amniotik sıvıya maruz kalma nedeniyle inflamatuar bağırsak değişiklikleri sonucu kalınlaşan, genişleyen bağırsak anslarını cerrahi olarak karın içine yerleştirmek mümkün olamayabilir. Bu vakalarda silastik silo tekniği kullanılarak rektus abdominis kaslarına dikilecek silastik torbayla bağırsakların üzeri örtülür. Takipte torba günler içinde sütürler üzerinden daraltılır ve bağırsakların karın içine yerleşmesi sağlanır. İlerleyen cerrahi teknikler ve neonatal bakım sayesinde eşlik eden konjenital anomaliler yok ise hastalarda %90'na varan yaşam beklentisi vardır. Ancak olgular başta enfeksiyonlar olmak üzere, intestinal atrezi, stenoz, perforasyon, nekroz ve volvulus gibi durumlar nedeniyle komplike olabilir. Hastanın prognozu bağırsaklarda olan değişikliklere bağlıdır. Fazla miktarda bağırsak segmentinin dışarıda olması, bağırsakların dilate olması ve peristaltizmin gözlenmemesi kötü prognoz işaretleri olarak kabul edilir.



RESİM 5A, B: A: Omfalosel ile doğan yenidoğan, (Prof.Dr. Nihal Oygür'un arşivinden alınmıştır). **B:** Omfalosel ile doğan yenidoğan *(Op.Dr. Selim Demirezen'in arşivinden alınmıştır).*

OMFALOSEL VE UMBİLİKAL KORD HERNİSİ

Omfaloselde, karın duvarı umbilikus bölgesinde gelişmemiştir. Karın içindeki organlar amniyon zarı, içte periton ve arasında wharton jelinin olduğu bir kese içerisinde karın dışına çıkar (Resim 5A, 5B).

Karın orta hattında defekt vardır ve göbek kordonu kese üzerindedir (gastroşiziste göbek kordonu normaldir). Defekt çapı dört cm'den küçük omfaloseller "umbilikal kord hernisi", 8-10 cm'den büyükler ise "dev omfalosel" olarak isimlendirilir. Beş cm'den büyük omfalosellerde karaciğer de defektten dışarı çıkar. Trizomi 13, 18 gibi kromozom anomalileri omfalosele sıklıkla eşlik eder. Olguların yarıya yakınında konjenital sternal kleft, ektopia kordis, kardiyak anomaliler, diyafragma hernisi ve akciğer hipoplazisi, mesane ekstrofisi ile kloaka anomalileri gözlenir.[1]

Doğumu takiben hasta yönetimi gastroşizis kısmında anlatıldığı şekilde, steril ılık serum fizyolojikle ıslatılmış steril örtü ile defektin üzerinin kapatılması, sıvı ve antibiyotik tedavisi, orogastrik sonda ile gastrointestinal dekompresyondur. Küçük umbilikal kord hernilerinde kese fark edilmeyerek klemplemenin, içinde abdominal organlar olan fıtık kesesi üzerinden yapılmamasına dikkat edilmelidir. Küçük omfaloselde postnatal 48-72 saat içerisinde primer kapatma yapılırken, büyük defektlerde üç-yedi günlük süreçte silastik silo ile fıtıklaşan dokuların küçülerek defektin içerisine girmesi sağlanır. Çok büyük defektlerde silastik silo ile küçültme, prostetik yama, cilt grefti ya da gümüş sülfadiazin gibi topikal sklerozan ajanların kullanılması gibi farklı tedavi yöntemleri uygulanabilir

NÖRAL TÜP DEFEKTLERİ-MENİNGOMYELOSEL

Nöral tüp defektleri (NTD), meninksler ve/veya sinir dokusunun vertebral arktaki bir defektten dışarıya doğru kese şeklinde çıkması ile karakterize olan konjenital anomali



RESİM 6: Meningomyelosel ile doğan bir yenidoğan.

grubudur. Sıklığı 1000 canlı doğumda üçtür (Resim 6).[27] Vitamin B12 ve folik asit eksikliği, valproik asit ve karbamazepin gibi antiepileptik ilaçlara maruziyet, kromozomal anomaliler, tek gen bozuklukları gibi durumlarda sıklığı artmakla birlikte etiyolojisi multifaktöriyeldir.[28]

Doğum öncesi meningomyelosel tanısı konmuş bebeklerde doğum, multidisipliner yaklaşımla neonatal desteğin sağlanacağı merkezlerde yapılmalıdır. Doğum sıklıkla sezaryen doğum ile gerçekleştirilir, ancak defekt küçük ise vajinal doğum yaptırılabilir.[15,29] Hasta doğumdan sonra hemen yan ya da yüzüstü yatırılmalı, kese ya da nöral plak üzeri steril ılık serum fizyolojik ile ıslatılmış gazlı bezle örtülerek çevre doku ile teması engellenmelidir. Kesenin yırtılmamasına özen gösterilmelidir. Doğum salonunda tüm yenidoğanlara uygulanan canlandırma prensipleri NTD'li bebekler için de geçerlidir. Yenidoğan yoğun bakıma alındıktan sonra da cerrahi yapılana kadar kese ya da nöral plak sürekli steril ılık serum fizyolojik ile ıslatılmış gazlı bezle nemli tutulmalıdır.

SONUÇ

Yenidoğan bebekte kritik konjenital malformasyonların erken dönemde tanınması ve doğumu takiben kısa süre içinde medikal ve cerrahi tedavilerinin yapılması morbidite ve mortaliteyi belirgin olarak etkiler. Prenatal tanının mümkün olmadığı durumlarda, olguların büyük kısmında ciddi solunum sıkıntısı bulguları ortaya çıkar. Neonatal takipte klinisyenlerin nadir konjenital anomaliler açısından dikkatli olması, doğum öncesi tanı alan olgularda ise doğumun çocuk cerrahisi ve yenidoğan yoğun bakım desteğinin sunulacağı üst merkezlerde yapılması hasta prognozu açısından önemlidir.

KAYNAKLAR

1. Ferrantella A, Ford HR, Sola JE. Surgical management of critical congenital malformations in the delivery room. Semin Fetal Neonatal Med. 2019;24(6):101045.
2. Evans KN, Sie KC, Hopper RA, Glass RP, Hing AV, Cunningham ML. Robin sequence: from diagnosis to development of an effective management plan. Pediatrics. 2011;127(5): 936-48.
3. Aslan H, Ekiz A, Acar DK, Aydiner B, Kaya B, Sezer S. Prenatal diagnosis of congenital high airway obstruction syndrome (CHAOS). Five case report. Med Ultrason. 2015;17(1):115-8.
4. Korkmaz L, Güneş I, Halis H, Ketenci İ, Baştuğ O, Doğan MS, et al. A case of laryngeal atresia accompanied by persistent pharyngotracheal ductus. Turk Pediatri Ars. 2019;54(1): 57-60.
5. Okuyama H, Kubota A, Kawahara H, Oue T, Tazuke Y. Congenital laryngeal atresia associated with esophageal atresia and tracheoesophageal fistula: a case of longterm survival. J Pediatr Surg. 2006;41(11):e29-32.
6. Ryan DP, Doody DP. Management of congenital tracheal anomalies and laryngotracheoesophageal clefts. J Pediatr Surg. 2014;23(5): 257-60.
7. Blanchard M, Leboulanger N, Thierry B, Blancal JP, Glynn F, Denoyelle F, et al. Management specificities of congenital laryngeal stenosis: external and endoscopic approaches. The Laryngoscope 2014;124(4): 1013-8.
8. Wessef M, Blei F, Adams D, Alomari A, Baselga E, Berenstein A, et al. Vascular anomalies classification: recommendations from the international society for the study of vascular anomalies. Pediatrics. 2015;136(1): 203-14.
9. Aslan N, Arslan D, Horoz ÖÖ, Onan B, Dağkıran M, Sürmelioğlu Ö, et al. Üst Havayolu Obstrüksiyonu Nedeniyle Başvuran Süt Çocuğunda Nadir Bir Tanı: Lenfanjiyom. J Pediatr Emerg Intensive Care Med. 2017;4(2): 89-91.
10. Güler S, Demirkaya M, Sevinir B. Approach to Childhood Mediastinal Mass. J Curr Pediatr. 2016;14:30-6.
11. Suster S, Rosai J. Multilocular thymic cyst: an acquired reactive process. Study of 18 cases. Am J Surg Pathol. 1991;15(4):388-98.
12. Sancak B, Cumhur M. Mediastinum. Fonksiyonel Anatomi, Baş Boyun ve İç Organlar. 2. Baskı. Ankara: Metu Press; 2002.p.139-40.
13. Uçar Ş, Adaklı B, Çelik B, Özgür Ö, Şahin G, Şahin G, et al. Kronik Stridor ve Tekrarlayan Pnömonisi Olan Süt Çocuklarında Etyolojinin Değerlendirilmesi. Turk Toraks Derg. 2014; 15:122-7
14. Puligandla P, Skarsgard E, Offringa M, Adatia I, Baird R, Bailey M, et al.Canadian Congenital Diaphragmatic Hernia Collaborative. Diagnosis and management of congenital diaphragmatic hernia: A clinical practice guideline. CMAJ. 2018;190(4):E103-12.
15. Oygür N, Önal EE, Zenciroğlu A. Turkish Neonatal Society national guideline for the delivery room management. Turk Pediatri Ars. 2018;53(Suppl 1):S3-S17.
16. Pulignadla PS, Grabowski J, Austin M, Hedrick H, Renaud E, Arnold M, et al. Management of congenital diaphragmatic hernia: a systematic review from the APSA outcomes and evidence practicecommittee. J Pediatr Surg. 2015;50(11):1958-70.
17. Baird R, Puligandla PS, Laberge JM. Congenital lung malformations: informing best practice. Semin Pediatr Surg. 2014;23(5):270-7.
18. Ruchonnet-Metrailler I, Leroy-Terquem E, Stirnemann J, Cros P, Ducoin H, Hadchouel A, et al. Neonatal outcomes of prenatally diagnosed congenital pulmonary malformations. Pediatrics 2014;133(5):e1285-91.
19. Shanti CM, Klein MD. Cystic lung disease. Semin Pediatr Surg. 2008;17(1):2-8.
20. Usui N, Kamata S, Sawai T, Kamiyama M, Okuyama H, Kubota A, et al. Outcome predictors for infants with cystic lung disease. J Pediatr Surg. 2004;39(4):603-6.
21. Langston C. New concepts in the pathology of congenital lung malformations. Semin Pediatr Surg. 2003;12(1):17-37.
22. Parikh DH, Rasiah SV. Congenital lung lesions: Postnatal management and outcome. Semin Pediatr Surg. 2015;24(4):160-7.
23. Baird R, Lal DR, Ricca RL, Diefenbach KA, Downard CD, Shelton J, et al. Management of long gap esophageal atresia: a systematic review and evidence-based guidelines from the APSA Outcomes and Evidence Based Practice Committee. J Pediatr Surg 2019;54(4): 675-87.
24. Klein MD. Congenital defects of the abdominal wall. In: Grosfeld JL, O'Neill JR JA, Fonkalsrud EW, Coran AG, eds. Pediatric Surgery. 1st ed. Philadelphia: Mosby; 2006. p.1157-71.
25. Yazıcı M. Karın duvarı defektleri: Omfalosel ve gastroşizis. Çocuk Cerrahisi Dergisi 2017;31 (ek sayı):77-91.
26. Baklacı AB, Soyer T, Akın MŞ, Çelik HT, Yurdakök M. Gastroşizis: Kardeş öyküsü olan bir vaka takdimi. Çocuk Sağlığı ve Hastalıkları Dergisi. 2018;61:67-9.
27. Çakır SÇ, Dorum BA, Özkan H, Taşkapılıoğlu Ö, Köksal N, Tütüncü Toker R, et al. Nöral Tüp Defektli Yenidoğanların Kısa Dönem Sonuçları. JCP 2018;16:(2):117-26,
28. Castillo-Lancellotti C, Tur JA, Uauy R. Impact of folic acid fortification of flour on neural tube defects: A systematic review. Public Health Nutr. 2013;16(5):901-11.
29. Tolcher MC, Shazly SA, Shamshirsaz AA, Whitehead WE, Espinoza J, Vidaeff AC, et al. Neurological outcomes by mode of delivery for fetuses with open neural tube defects: a systematic review and meta-analysis. BJOG. 2019;126:322-7.

ISBN: 978-625-401-416-1

Türkiye Klinikleri

NEONATOLOJİ
NEONATOLOGY

ÖZEL KONULAR/SPECIAL TOPICS

DOĞUM SALONU ACİLLERİ
DELIVERY ROOM EMERGENCIES

Editör/Editor: Prof. Dr. Nihal OYGÜR

1 **Solunum ve Dolaşımda Postnatal Hayata Geçiş** Zeynep ALP ÜNKAR, Eren ÖZEK

7 **Riskli Doğumlar ve Doğum Salonu Hazırlıkları** Ahmet ÖZYAZICI, Ayşegül ZENCİROĞLU

19 **Doğum Salonunda Acil Solunum Desteği** Şerife Suna OĞUZ

27 **Doğum Salonunda Dolaşım Sistemi Acillerine Yaklaşım** Canan AYGÜN

35 **Kritik Konjenital Kalp Hastalıklarında Doğum Salonu Desteği** Kıymet ÇELİK, Fırat KARDELEN

46 **Cerrahi Gerektiren Ağır Konjenital Malformasyonlarla Doğan Bebeklerde Doğum Salonu Girişimleri** Hakan ONGUN, Sema ARAYICI

55 **Doğum Salonu Girişimlerinde Etik Sorunlar** Betül Ayşe ACUNAŞ

2021

www.turkiyeklinikleri.com www.dijitalakademi.org

Türkiye Klinikleri

NEONATOLOJİ

ÖZEL KONULAR

Neonatology

SPECIAL TOPICS

DOĞUM SALONU ACİLLERİ

DELIVERY ROOM EMERGENCIES

İÇİNDEKİLER CONTENTS

Ön Söz - Preface
Nihal OYGÜR

1 **Solunum ve Dolaşımda Postnatal Hayata Geçiş**
Postnatal Respiratory and Cardiovascular Transition
Zeynep ALP ÜNKAR, Eren ÖZEK

7 **Riskli Doğumlar ve Doğum Salonu Hazırlıkları**
Risky Births and Delivery Room Preparations
Ahmet ÖZYAZICI, Ayşegül ZENCİROĞLU

19 **Doğum Salonunda Acil Solunum Desteği**
Emergency Respiratory Supports in the Delivery Room
Şerife Suna OĞUZ

27 **Doğum Salonunda Dolaşım Sistemi Acillerine Yaklaşım**
Circulatory Emergencies in the Delivery Room
Canan AYGÜN

35 **Kritik Konjenital Kalp Hastalıklarında Doğum Salonu Desteği**
Delivery Room Stabilization in Critical Congenital Heart Diseases
Kıymet ÇELİK, Fırat KARDELEN

46 **Cerrahi Gerektiren Ağır Konjenital Malformasyonlarla Doğan Bebeklerde Doğum Salonu Girişimleri**
Delivery Room Interventions in Babies Born with Severe Congenital Malformations Requiring Surgery
Hakan ONGUN, Sema ARAYICI

55 **Doğum Salonu Girişimlerinde Etik Sorunlar**
Ethical Issues in the Delivery Room Interventions
Betül Ayşe ACUNAŞ

Bu çalışmada yayımlanan şekil/resimlerin renkli hâli için:
http://www.turkiyeklinikleri.com

Türkiye Klinikleri

NEONATOLOJİ

ÖZEL KONULAR

Neonatology

SPECIAL TOPICS

EDİTÖR - EDITOR

Prof. Dr. Nihal OYGÜR *(Akdeniz Üniversitesi Tıp Fakültesi, Neonatoloji BD, ANTALYA)*

YAZARLAR - AUTHORS

Prof. Dr. Betül Ayşe ACUNAŞ *(Trakya Üniversitesi Tıp Fakültesi, Neonatoloji BD, EDİRNE)*

Dr. Öğr. Üyesi Zeynep ALP ÜNKAR *(İstanbul Üniversitesi-Cerrahpaşa, Cerrahpaşa Tıp Fakültesi, Neonatoloji BD, İSTANBUL)*

Doç. Dr. Sema ARAYICI *(Akdeniz Üniversitesi Tıp Fakültesi, Neonatoloji BD, ANTALYA)*

Prof. Dr. Canan AYGÜN *(Ondokuz Mayıs Üniversitesi Tıp Fakültesi, Neonatoloji BD, SAMSUN)*

Dr. Öğr. Üyesi Kıymet ÇELİK *(Akdeniz Üniversitesi Tıp Fakültesi, Neonatoloji BD, ANTALYA)*

Prof. Dr. Fırat KARDELEN *(Akdeniz Üniversitesi Tıp Fakültesi, Çocuk Kardiyolojisi BD, ANTALYA)*

Doç. Dr. Şerife Suna OĞUZ *(Ankara Şehir Hastanesi, Neonatoloji Kliniği, ANKARA)*

Dr. Öğr. Üyesi Hakan ONGUN *(Akdeniz Üniversitesi Tıp Fakültesi, Neonatoloji BD, ANTALYA)*

Uzm. Dr. Ahmet ÖZYAZICI *(Sağlık Bilimleri Üniversitesi Ankara Dr. Sami Ulus Kadın Doğum, Çocuk Sağlığı ve Hastalıkları Eğitim ve Araştırma Hastanesi, Yenidoğan Kliniği, ANKARA)*

Prof. Dr. Eren ÖZEK *(Marmara Üniversitesi Tıp Fakültesi, Neonatoloji BD, İSTANBUL)*

Prof. Dr. Ayşegül ZENCİROĞLU *(Sağlık Bilimleri Üniversitesi Ankara Dr. Sami Ulus Kadın Doğum, Çocuk Sağlığı ve Hastalıkları Eğitim ve Araştırma Hastanesi, Yenidoğan Kliniği, Ankara)*

Bu çalışmada yayımlanan bölümlerin yazar kurum bilgilerinde olabilecek değişiklikler nedeniyle oluşabilecek her türlü sorumluluk yazar(lar)ın kendisine ait olup, yayınevi herhangi bir sorumluluk kabul etmemektedir.

Türkiye Klinikleri

NEONATOLOJİ

ÖZEL KONULAR

Neonatology

SPECIAL TOPICS

Türkiye Klinikleri Yayınlarına abone olmak ve yayımlanmış diğer çalışmalara ulaşmak için; *www.turkiyeklinikleri.com* adresindeki "Online Alışveriş" linkini tıklayınız.
Abone işlemleriyle ilgili görüşmek için;
Abone ve Halkla İlişkiler Servisi
Tel: +90 312 286 56 56 / 118
e-posta: *abone@turkiyeklinikleri.com*

Türkiye Klinikleri yayınlarına reklam vermek için;
Pazarlama Satış-Proje Servisi
Tel: +90 312 286 56 56 / 142
e-posta: *pazarlama@turkiyeklinikleri.com*

Çalışmanın her türlü yayın hakkı Ortadoğu Reklam Tanıtım Yayıncılık Turizm Eğitim İnşaat Sanayi ve Ticaret A.Ş.'ye aittir. Kitaptaki soru, yazı, resim, tablo, grafik ve şekiller kısmen de olsa yayıncının yazılı izni alınmadan, elektronik veya mekanik yöntemlerle basılamaz, çoğaltılamaz. Yalnızca bilimsel amaçlarla (kaynak göstermek kaydıyla) özetleme ve alıntı yapılabilir.
Ürünle ilgili sorumsuzluk, ihmal veya başka bir nedenden ötürü veya burada yer alan herhangi bir yöntem, ürün, kullanım talimatı veya görüşün herhangi bir şekilde kullanılmasından veya uygulanmasından dolayı herhangi bir yaralanma ve/veya kişi veya mülke verilen zararlar için Yayımcı tarafından herhangi bir sorumluluk kabul edilmez. Özellikle tıp bilimlerindeki hızlı gelişmeler nedeniyle, tanıların ve ilaç dozlarının bağımsız olarak doğrulanması yapılmalıdır.
Tüm reklam materyallerinin etik (medikal) standartlara uygun olması beklenmekle birlikte, bu yayına dahil edilmek, ilgili ürünün veya üreticisinin iddialarının kalitesinin veya değerinin garantisi veya onayı anlamına gelmez.

Türkiye Klinikleri yayınları halka açık yerlerde satılmaz. Sağlıkla ilgili kişi ve kurumlara abonelik usulü gönderilir.

E-ISBN: 978-625-401-416-1

© 2021 Türkiye Klinikleri

Türkiye Klinikleri Yayın Seri No: 915

Yayınevi/Matbaa Sertifika No: 48768

1. Baskı, Haziran 2021, Ankara-Türkiye

To subscribe to the Türkiye Klinikleri Publications and to reach other published studies; click the "Online Subscription" link from the *www.turkiyeklinikleri.com* address.
To discuss the subscription procedures;
Subscription and Public Relations Service
Phone: +90 312 286 56 56 / 118
e-mail: *abone@turkiyeklinikleri.com*

To advertise the Türkiye Klinikleri publications;
Marketing Sales-Project Service
Phone: +90 312 286 56 56 / 142
e-mail: *pazarlama@turkiyeklinikleri.com*

All rights are reserved by Ortadoğu Reklam Tanıtım Yayıncılık Turizm Eğitim İnşaat Sanayi ve Ticaret A.Ş. The questions, writings, pictures, tables, graphics, and figures published in this book cannot be printed or reproduced in whole or in part by electronic or mechanic ways without the written consent of the publisher. Summarizing and citation for scientific purposes (by specifying the reference) is allowed.
No liability is accepted by the Publisher for any injury and/or damage to person or property due to irresponsibility, negligence or any other reason or any use or application of any method, product, instruction manual or opinion contained herein.
Although all advertising materials are expected to comply with ethical (medical) standards, inclusion in this publication does not constitute a guarantee or endorsement of the quality or value of the product or manufacturer's claims.

Türkiye Klinikleri publications cannot be sold in public places. It is sent to health-related persons and institutions as a subscription procedure.

E-ISBN: 978-625-401-416-1

© 2021 Türkiye Klinikleri

Türkiye Klinikleri Publication Serial Number: 915

Publisher/Printing House Certificate No: 48768

1st Edition, June 2021, Ankara-Turkey



Türkiye Klinikleri

BASILDIĞI YER-BASIMCI-YAYIMCI - ADMINISTRATION ADDRESS-PUBLISHER
Ortadoğu Reklam Tanıtım Yayıncılık Turizm Eğitim İnşaat Sanayi ve Ticaret A.Ş.
Türkocağı Cad. No:30 06520 Balgat/Ankara/Türkiye
Tel/Phone : +90 312 286 56 56
Faks/Fax : +90 312 220 04 70
e-posta/e-mail : info@turkiyeklinikleri.com
web : www.turkiyeklinikleri.com